

# Síndrome de cabeza caída en Miastenia gravis tras una infección por SARS-CoV2

## *Dropped head syndrome in Myasthenia gravis after a SARS-CoV2 infection*

Hellen Kreinter-Rosembaun,<sup>1</sup> Habib Moutran-Barroso,<sup>1</sup> César Augusto-Forero,<sup>2</sup> Ángela Gómez-Mazuera,<sup>2</sup> Carlos Martínez-Rubio<sup>2</sup>

### Resumen

**Objetivo:** Reportar el caso de un paciente con una presentación inusual de una miastenia gravis después de una infección por el coronavirus asociado a un síndrome respiratorio agudo severo (SARS-CoV2) y hacer una revisión de la literatura.

**Metodología:** Reportar el caso de un paciente con cabeza caída y un síndrome miasténico postsináptico después de una infección por SARS-CoV2 y hacer una revisión retrospectiva de la literatura de todos los casos de miastenia gravis de novo asociados con infección por SARS-CoV2 desde marzo 2020 hasta septiembre 2022. Se obtuvo el consentimiento informado por parte del paciente para la publicación de este caso, acompañado de imágenes y videos.

**Conclusión:** La miastenia gravis también puede ser el resultado a una reacción autoinmune desencadenada por la infección por SARS-CoV2.

**Palabras clave:** SARS-CoV2, miastenia gravis, cabeza caída, autoinmune

### Abstract

**Objective:** To report a case with an unusual presentation of myasthenia gravis after a severe acute respiratory syndrome coronavirus 2 (SARS-CoV-2) infection and literature review.

**Method:** We report a case of a patient with head drop and a postsynaptic myasthenic syndrome after a SARS-CoV-2 infection and a retrospective review of the literature of all the reported cases of myasthenia gravis de novo associated with SARS-CoV2 infection from march-2020 to september-2022. Written informed consent was obtained from the patient for publication of this case report and accompanying images or videos.

**Conclusion:** Myasthenia gravis could also be the result of an autoimmune reaction triggered by SARS-CoV-2 infection.

**Keywords:** SARS-CoV-2, myasthenia gravis, dropped head, autoimmune

Rev. Ecuat. Neurol. Vol. 32, N° 1, 2023

### Introducción

La actual pandemia por el SARS-CoV-2 ha afectado a la población mundial en general. Si bien la presentación predominante es una enfermedad respiratoria, las complicaciones neurológicas se reconocen cada vez más. Se han descrito trastornos inmunomediados posinfecciosos como el síndrome de Guillain Barré y la miastenia grave (MG).

El síndrome de cabeza caída es una afección poco común pero extremadamente incapacitante que se debe a la debilidad de los extensores del cuello o al aumento

del tono de los músculos flexores.<sup>1</sup> Una amplia gama de condiciones neurológicas pueden presentarse con caída de la cabeza, incluido el parkinsonismo o enfermedades neuromusculares, siendo el primero visto principalmente con una característica distónica y el segundo como un síndrome de debilidad.<sup>2</sup> Es importante considerar otras etiologías que incluyen anomalías estructurales, así como trastornos endocrinológicos, síndromes posinfecciosos y medicamentos.

La serie más grande de pacientes con MG que presentan ptosis de la cabeza como característica principal

<sup>1</sup>Universidad El Bosque, Bogotá, Colombia.

<sup>2</sup>Departamento de Neurología, Fundación Santa Fe de Bogotá, Bogotá, Colombia.

Correspondencia:

Habib Moutran-Barroso

Residente de Neurología, Universidad El Bosque. Calle 131A 9-20, Bogotá, Colombia.

E-mail: moutranhbab@gmail.com

fue informada por Sih et al. Describieron 15 pacientes con síndrome de cabeza caída, en su mayoría hombres, mayores de 52 años, con afectación de otros músculos, anticuerpos receptores de acetilcolina (AChR) positivos y notable respuesta al tratamiento.<sup>3</sup> Otros autores informan que el síndrome de cabeza caída es más frecuente en pacientes con anti-MuSK en comparación con los anti-AChR.<sup>4</sup>

Actualmente, se ha sugerido que las infecciones son un posible factor causal de los trastornos inmunomediados. Esto es apoyado por la hipótesis del mimetismo molecular, donde el microorganismo precipita una reacción inmunológica contra autoantígenos a través de reactividad cruzada mediada por células T, células B y anticuerpos.<sup>5</sup> Hay pocos casos documentados de MG como enfermedad postinfecciosa y se han planteado diferentes teorías, pero ninguna ha sido probada. Los casos notificados de MG posinfecciosa están relacionados con infecciones, tales como: Sarampión, Virus de Epstein-Barr, Virus del Nilo Occidental, Varicela Zoster y Leptospira.<sup>6,7</sup>

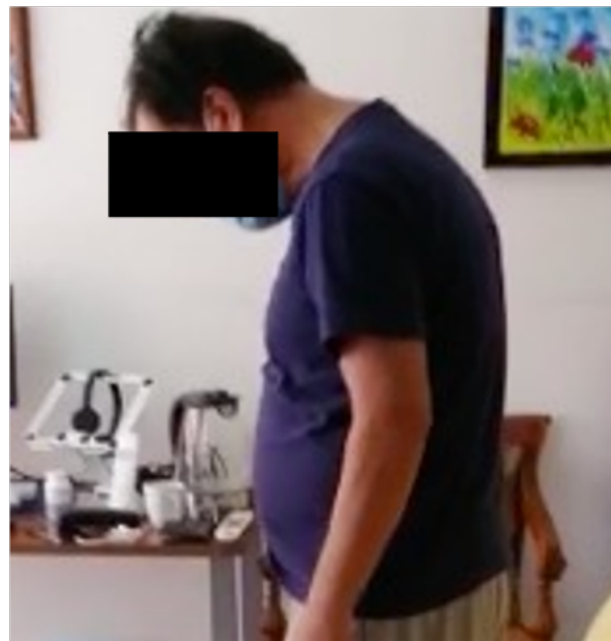Describimos el caso de un paciente que presentó caída de cabeza y anticuerpos contra AChR positivos, dos meses después de una infección por SARS-CoV-2.

### Reporte de un caso

Hombre de 58 años ingresó en el Departamento de Emergencias con una queja principal de debilidad en el cuello. 11 semanas antes de esta presentación requirió hospitalización por una neumonía viral con prueba positiva para SARS-CoV-2 RNA. Posteriormente desarrolló insuficiencia respiratoria y sepsis que requirió ventilación mecánica, decúbito prono, esteroides sistémicos, anticoagulación y vasopresores. Comenzó a responder al tratamiento y después de 2 semanas fue extubado con éxito. El paciente fue dado egreso a casa con fisioterapia intensiva 4 semanas antes de la presentación actual. En una visita de seguimiento en la consulta externa después de 8 semanas de la infección por SARS-CoV-2, se quejaba de tener dolor y malestar en el cuello con fatiga al caminar.

Al ingreso, el paciente refiere tener diez días de debilidad en el cuello especialmente en bipedestación (Imagen 1). El paciente todavía estaba recibiendo terapia física intensiva. Negó tener diplopía, disfagia, disfonía, fasciculaciones, calambres o debilidad en otros músculos. El historial médico era normal excepto por un diagnóstico de asma en la infancia y el antecedente de la neumonía viral.

Los hallazgos relevantes en la evaluación neurológica incluyen hipotrofia generalizada y debilidad localizada de los extensores del cuello, flexores del cuello, ambos deltoides y ambos infraespinosos. La fatigabilidad estaba presente después del esfuerzo y notó que la debilidad empeoraba por la tarde. Podía contar hasta



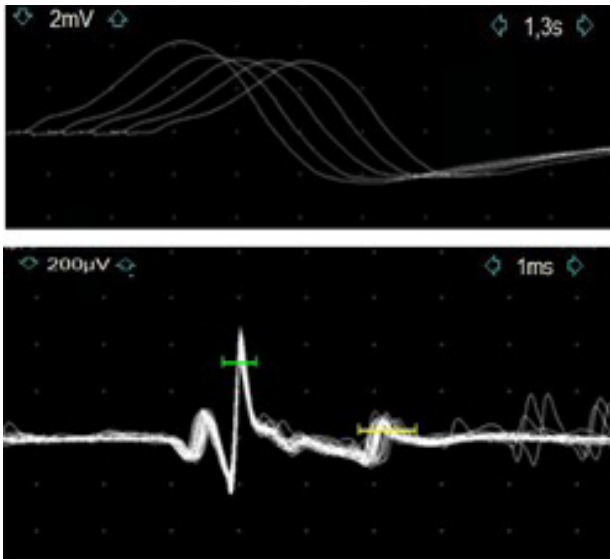
**Imagen 1.** Síndrome de cabeza caída. Se le pide constantemente al paciente que intente levantar la cabeza en diferentes maneras, sin embargo, no lo puede realizar.

quince con una sola inspiración máxima. Las mediciones al lado de la cama de FEP (fuerza espiratoria positiva) y FIN (fuerza inspiratoria negativa) fueron 73 CmH20 y 59 CmH20 a partir de valores predeterminados de 111 CmH20 y 208 CmH20 respectivamente.

Tenía análisis de laboratorio iniciales normales que incluían: hemograma, función renal, electrolitos, función tiroidea y creatina fosfoquinasa (CPK). No se encontraron realces radiculares, signos de mielopatía o colección de tejidos blandos en la resonancia magnética cervical. No se observaron alteraciones en el estudio de conducción nerviosa y en la electromiografía (EMG).

Se realizaron estudios complementarios con estimulación nerviosa repetitiva (ENR) y EMG de fibra única (EMGFU). Los músculos trapezius y nasalis en la ENR mostraron una reducción >10% del potencial de acción muscular con la repetición del estímulo (Figura 1, panel A). La EMGFU en el músculo orbicularis oculi reveló una diferencia media consecutiva de 64  $\mu$ s, con 15 pares (41 %) con una fluctuación de rango atípica (Figura 1, panel B). Las tomografías computarizadas torácica y abdominal no mostraron evidencia de timoma u otras lesiones ocupantes de espacio.

Se sospechó un síndrome miasténico postsináptico y se administró una prueba de piridostigmina con mejoría clínica notoria. Los anticuerpos de unión contra AChR en suero estaban elevados (56 pmol/l con un valor normal <0,5 pmol/l) mientras que los anticuerpos MuSK fueron negativos.



**Figura 2.** Electrodiagnóstico incluyendo RNS y SFEMF  
**Panel A.** RNS lento a 2-3 Hz con cinco estímulos en el músculo trapecio. El decremento máximo es se muestra entre el primer y el cuarto potencial de acción muscular compuesto (CMAP).  
**Panel B.** SFEMF del músculo orbicularis oculi. La grabación muestra la variación de la activación (señalado en verde) y el potencial de acción (señalado en amarillo) entre pares de fibras que indican unamayor fluctuación.

## Discusión

Las manifestaciones neurológicas de los pacientes afectados con el SARS-CoV-2 se reconocen cada vez más. Sin embargo, el mecanismo fisiopatológico aún no se conoce. Algunos autores proponen que podría ser una combinación de la infección viral directa de las células nerviosas y la respuesta inflamatoria asociada que puede ser parainfecciosa o posinfecciosa.<sup>8</sup> La MG es una enfermedad autoinmune en la que los anticuerpos se unen al AChR u otras proteínas postsinápticas en la unión neuromuscular. Al igual que sucedió con el síndrome de Guillain-Barré, la MG también podría ser el resultado de la reacción autoinmune desencadenada por la infección por el SARS-CoV-2.<sup>9</sup>

Hasta el momento se han descrito nueve casos con infección por SARS-CoV-2 que posteriormente desarrollaron MG, todos con características típicas que incluyen ptosis y diplopía (ver Tabla 1). Seis presentaban un fenotipo generalizado que afectaba predominantemente a los músculos bulbares y tres presentaban síntomas oculares restringidos.<sup>10-17</sup> Dos individuos con un subtipo generalizado tenían anticuerpos contra MuSK, siendo los otros positivos para anti AChR. La mayoría tenía entre 64 y 77 años. Ninguno de los pacientes tenía antecedentes de trastornos inmunomediados y ninguno tenía hiperplasia tímica o timoma. El rango de tiempo entre los síntomas

**Tabla 1.** Revisión de casos publicados de asociación entre COVID-19 asociados al desarrollo de Miastenia grave.

Autor/Pais	Edad y sexo	Antecedentes médicos	Duración desde los síntomas por SARS-CoV-2 hasta el inicio de los síntomas neurológicos	Presentación clínica	Fenotipo MG y anticuerpos	Tratamiento	Desenlace
Sriwastava et al/EUA	65y/M	No	11 días	Ptosis palpebral izquierda fatigable y diplopía.	MG ocular AChR	Piridostigmina	Mejoría clínica
Restivo et al/Italia	64/H	No	5 días	Diplopía y fatigabilidad muscular generalizada	MG generalizada AChR	Piridostigmina Prednisona	Mejoría clínica
Restivo et al/Italia	68y/H	No	7 días	Fatigabilidad muscular general, diplopía y disfagia.	MG generalizada AChR	Inmunoglobulina	Mejoría clínica
Restivo et al/Italia	71y/M	No	5 días	Ptosis ocular bilateral, diplopía e hipofonía.	MG generalizada AChR	Plasmaféresis	Mejoría clínica
Huber et al/Alemania	21y/M	No	2 semanas	Diplopía y ptosis del lado derecho	MG ocular AChR	Inmunoglobulina Piridostigmina	Mejoría clínica
Pérez-Álvarez et al/España	48/H	Esquizofrenia paranoide y psoriasis	15 días	Diplopía	MG ocular AChR	Ninguno	Mejoría clínica
Muralidhar-Reddy et al/India	65y/H	Diabetes mellitus tipo 2 e Hipertensión arterial crónica	6 semanas	Disfagia y disfonía	MG generalizada AChR	Inmunoglobulina Piridostigmina, prednisolona y Azatioprina	Mejoría clínica
Muhammed et al/Reino Unido	24y/M	No	4 semanas	Diplopía, ptosis, dificultad para hablar, disfagia y debilidad global de las extremidades.	MG generalizado Anti-MuSK	Inmunoglobulina Piridostigmina Y Prednisolona	Mejoría clínica
Assini et al/Italia	77y/H	No	8 semanas	Dificultad para masticar, disfonía, diplopía y ptosis, todo empeorado por la actividad muscular	MG generalizado Anti-MuSK	Piridostigmina Azatioprina	Mejoría clínica

del SARS-CoV-2 y el inicio de la debilidad varió de cinco días a ocho semanas. Todos los individuos tuvieron mejoría clínica con el tratamiento implementado. Curiosamente, nuestro paciente presentó ptosis de la cabeza como característica predominante y el tiempo desde los síntomas del SARS-CoV-2 hasta las manifestaciones neurológicas duró 11 semanas, más que los casos informados en la literatura. La evolución de los pacientes fue satisfactoria y la mayoría con anti-AChR fueron positivos.

### Conclusiones

En este artículo hemos discutido la posibilidad de una relación entre la infección por SARS-CoV-2 y la MG, como parte de los síndromes neurológicos de COVID-19, particularmente la MG si es una complicación rara posinfecciosa de COVID-19. Por lo tanto, el considerar que puede haber un vínculo entre la infección por SARS-CoV-2 y la MG, es útil para hacer un potencial diagnóstico.

Además, se necesitan más estudios para indagar el mecanismo exacto que conduce a la MG después de la infección por SARS-CoV-2 y la necesidad de más evidencia para confirmar su relación. La pregunta sin respuesta es si estamos ante un síndrome miasténico post-SARS-CoV-2 o ante una manifestación de una MG desenmascarada y desencadenada por la infección.

### Referencias

1. AUmaphi T, Chaudhry V, Cornblath D, Drachman D, Griffin J, Kuncl R. Head drop and camptocormia. *J Neurol Neurosurg Psychiatry*. 2002;73(1):1-7. <https://doi.org/10.1136/jnnp.73.1.1>.
2. Alhammad RM, Naddaf E. Myopathies presenting with head drop: Clinical spectrum and treatment outcomes. *Neuromuscular Disorders*. 2020;30(2):128-136. <https://doi.org/10.1016/j.nmd.2019.12.001>.
3. Sih M, Soliven B, Mathenia N, Jacobsen J, Reznia K. Head-drop: A frequent feature of late-onset myasthenia gravis. *Muscle Nerve*. 2017;56(3):441-444. <https://doi.org/10.1002/mus.25526>.
4. Stickler, DE., Massey, JM., Sanders, DB. MuSK-antibody positive myasthenia gravis: clinical and electrodiagnostic patterns. *Clin Neurophysiol*. 2005;116(9):2065-2068. <https://doi.org/10.1016/j.clinph.2005.06.003>.
5. Gilhus NE, Romi F, Hong Y, Skeie GO. Myasthenia gravis and infectious disease. *J Neurol*. 2018;265(6):1251-1258. <https://doi.org/10.1007/s00415-018-8751-9>.
6. Tomschik M, Koneczny I, Schötta A, et al. Severe Myasthenic Manifestation of Leptospirosis Associated with New Sequence Type of *Leptospira interrogans*. *Emerg Infect Dis*. 2019;25(5):968-971. <https://doi.org/10.3201/eid2505.181591>.
7. Sithambaram S, Tripathi N, Gopal-Kothandapani JS, Mordekar S. A 7-year-old boy with dysphagia and proximal muscle weakness. *Paediatr Child Health*. 2017;22(5):247-248. <https://doi.org/10.1093/pch/pxx088>.
8. Argov Z. Chapter 33: Drug-induced neuromuscular disorders. Hilton-Jones D, Turner M, eds. Oxford University Press; 2014: 338-344.
9. Ellul MA, Benjamin L, Singh B, et al. Neurological associations of COVID-19. *Lancet Neurol*. 2020;19(9):767-783. [https://doi.org/10.1016/S1474-4422\(20\)30221-0](https://doi.org/10.1016/S1474-4422(20)30221-0).
10. Zhao H, Shen D, Zhou H, Liu J, Chen S. Guillain-Barré syndrome associated with SARS-CoV-2 infection: causality or coincidence? *Lancet Neurol*. 2020;19(5):383-384. [https://doi.org/10.1016/s1474-4422\(20\)30109-5](https://doi.org/10.1016/s1474-4422(20)30109-5).
11. Sriwastava S, Tandon M, Kataria S, Daimee M, Sultan S. New onset of ocular myasthenia gravis in a patient with COVID-19: a novel case report and literature review. *J Neurol*. 2020:1-7. <https://doi.org/10.1007/s00415-020-10263-1>.
12. Restivo DA, Centonze D, Alesina A, Marchese-Ragona R. Myasthenia Gravis Associated With SARS-CoV-2 Infection. *Annals of internal medicine*. 2020;173(12):1027-1028. <https://doi.org/10.7326/L20-0845>.
13. Huber M, Rogozinski S, Puppe W, et al. Post-infectious Onset of Myasthenia Gravis in a COVID-19 Patient. *Front Neurol*. 2020;11. <https://doi.org/10.3389/fneur.2020.576153>.
14. Assini A, Gandoglia I, Damato V, Rikani K, Evoli A, Del Sette M. Myasthenia gravis associated with anti-MuSK antibodies developed after SARS-CoV-2 infection. *Eur J Neurol*. 2021. <https://doi.org/10.1111/ene.14721>.
15. Muhammed L, Baheerathan A, Cao M, Leite MI, Viegas S. MuSK Antibody-Associated Myasthenia Gravis With SARS-CoV-2 Infection: A Case Report. *Ann Intern Med*. 2021. <https://doi.org/10.7326/L20-1298>.
16. Muralidhar Reddy Y, B SK, Osman S, Murthy JMK. Temporal association between SARS-CoV-2 and new-onset myasthenia gravis: is it causal or coincidental? *BMJ Case Rep* 2021;14(7):1-4. <https://doi.org/10.1136/bcr-2021-244146>.
17. Pérez Álvarez ÁI, Suárez Cuervo C, Fernández Menéndez S. SARS-CoV-2 infection associated with diplopia and anti-acetylcholine receptor antibodies. *Neurologia (Engl Ed)* 2020;35(4):264-265. <https://doi.org/10.1016/j.nrleng.2020.04.003>