

# Hemorragia en área dependiente de circulación cerebral posterior por síndrome de hiperperfusión tras stenting en arteria carótida interna

## *Hemorrhage on a dependent area of posterior cerebral circulation due to hyperperfusion syndrome after stenting in internal carotid artery*

Judith Espinosa-Rueda,<sup>1</sup> Christian Hernández-Rodríguez,<sup>2</sup> Herbert Tejada-Meza<sup>1</sup>

### Resumen

El síndrome de hiperperfusión cerebral (SHC) tras colocación de stent tiene baja incidencia, entre el 0.37-1.9% (1,2). Explicamos un SHC por recanalización de la arteria carótida interna (ACI) derecha que, al contrario de lo esperable, produce un hematoma en un área dependiente de la circulación cerebral posterior. A través del caso clínico procedemos a ahondar en el SHC y las características que dotan al paciente de mayor riesgo. Además, exponemos la potencial utilidad que tiene el estudio neurosonológico de las variabilidades interindividuales para un mejor manejo perioperatorio. Así podremos asegurar un buen abordaje terapéutico que minimice al máximo posible la morbimortalidad.

**Palabras clave:** Hemorragia intracerebral, Neuroradiología, Síndrome de hiperperfusión cerebral, Stent, Tálamo

### Abstract

Cerebral hyperperfusion syndrome (CHS) after stent placement has a low incidence, between 0.37- 1.9% (1,2). We present a case of CHS due to recanalization in right internal carotid artery (ICA) which, contrary to expectations, produces a hematoma on a dependent area of the posterior cerebral circulation. Through the clinical case, we proceed to delve into the CHS and the characteristics that give the patient a higher risk. In addition, we expose the potential usefulness of the neurosonological study of inter-individual variability for better perioperative management. In this way, we can ensure a good therapeutic approach that minimizes morbidity and mortality as much as possible.

**Keywords:** Intracerebral hemorrhage. Neuroradiology. Cerebral hyperperfusion syndrome. Stent. Thalamus

Rev. Ecuat. Neurol. Vol. 32, N° 1, 2023

### Introducción

El síndrome de hiperperfusión cerebral (SHC) es un fenómeno infrecuente tras la colocación de stent aunque con importantes implicaciones, por lo que es imprescindible un diagnóstico precoz y certero. Sin embargo, resulta de suma importancia su reconocimiento precoz dadas las potenciales complicaciones, que pueden llegar a constituir un verdadero riesgo vital.

### Caso clínico

Varón de 57 años con factores de riesgo cerebrovascular, entre ellos tabaquismo e hipertensión arterial (HTA). Tres meses antes había sufrido un ictus isquémico

derecho a nivel cerebeloso y hemiprotuberancial. Se objetiva por angio-TC estenosis crítica (>90%) en la ACI derecha (Figura 1A), y no significativa (<50%) en la ACI izquierda. También existía oclusión en la arteria vertebral (AV) derecha.

Por ello, dos meses después, tras la valoración del caso en un comité multidisciplinario, se realiza angioplastia con implantación exitosa de stent (MERC 6-8x40mm) en la ACI derecha sin complicaciones periprocedimiento (Figura 1B y 1C). Estando el paciente asintomático se pauta al alta doble antiagregación con ácido acetilsalicílico (AAS) 100 mg/24h y clopidogrel 75mg/24h.

<sup>1</sup>Servicio de Neurología. Hospital Clínico Universitario Lozano Blesa, Zaragoza, España.

<sup>2</sup>Servicio de Radiología. Hospital Universitario Miguel Servet, Zaragoza, España.

<sup>3</sup>Servicio de Neurología. Hospital Universitario Miguel Servet, Zaragoza, España.

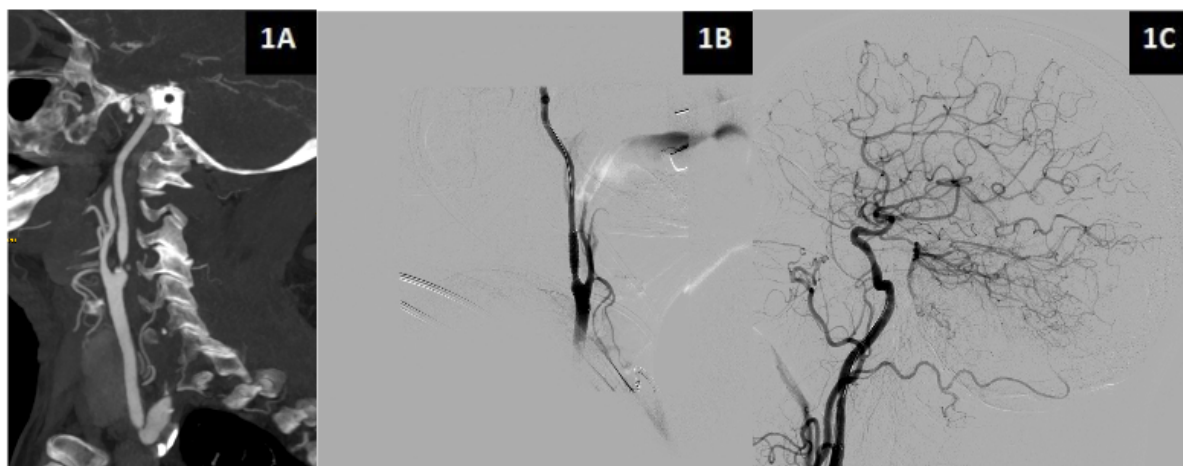
Correspondencia:

Judith Espinosa Rueda

Servicio de Neurología. Hospital Clínico Universitario Lozano Blesa. Avenida San Juan Bosco, 15. 50009 Zaragoza, España.

ORCID: 0000-0002-7962-8321.

E-mail: juditEsp94@gmail.com.



**Figura 1.** Imágenes en corte sagital del estudio vascular realizado donde se muestra estenosis crítica en el origen de la ACI derecha con repermeabilización distal (Figura 1A, imagen de la angiotomografía computarizada) y la posterior recanalización tras colocación de stent (Figura 1B y 1C, imágenes de la arteriografía terapéutica). Además, en la figura 1C se objetiva como el procedimiento provocó la apertura de la ACoP.

Dos días después acude al servicio de Urgencias hospitalario (SUH) por cuadro de inicio súbito consistente en cefalea frontal de características opresivas y de leve-moderada intensidad con desorientación temporoespacial y autoscopía. Todo ello de minutos de duración con posterior amnesia del episodio. A su llegada al SUH la exploración neurológica y las constantes, incluida la tensión arterial, son normales. La TC cerebral urgente muestra un hematoma talámico derecho con edema asociado (Figura 2A). Durante su estancia hospitalaria se retira el clopidogrel. Se realiza resonancia magnética (RM) cerebral que objetiva, aparte de la hemorragia en evolución, eventos isquémicos agudo vermianos y en centro semioval derecho. El estudio neurosonológico muestra una arteria comunicante posterior (ACoP) permeable. Es dado de alta asintomático y con monoantiagregación con AAS 100 mg/24h.

### Comentario

El síndrome de hiperperfusión cerebral (SHC) puede suceder en los primeros 30 días tras la colocación de un stent carotídeo. Ocurre por pérdida de la capacidad autorreguladora de los vasos sanguíneos mal irrigados de forma crónica. Esto resulta en vasodilatación persistente e incapacidad de vasoconstricción. Por ello, el aumento súbito de la perfusión cerebral tras la recanalización sumado a otros factores, como la HTA, produce el SHC.<sup>1,2</sup>

El SHC presenta habitualmente un amplio abanico de sintomatología, desde confusión o cefalea más comúnmente, hasta déficits neurológicos normalmente transitorios que pueden simular nuevos eventos isquémicos en la región cerebral reperfundida. Es menos frecuente pero se han descrito crisis epilépticas tanto focales como generalizadas.<sup>2</sup> En última instancia puede derivar, en menos del 1%

de los casos, en hemorragias de cuantía significativa que produzcan una importante morbimortalidad,<sup>3</sup> afectando especialmente la esfera cognitivo-conductual.<sup>4</sup>

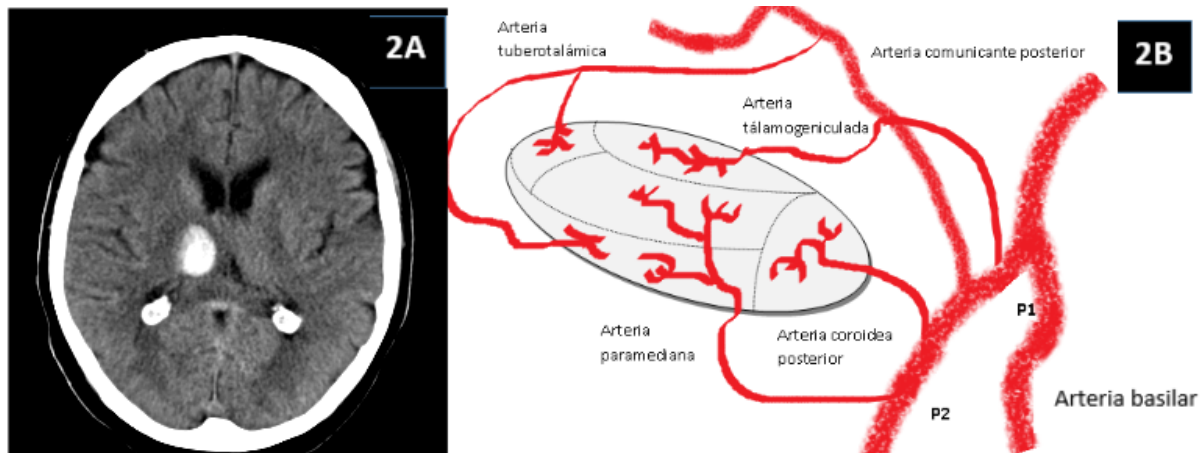
Nuestro paciente presentaba factores de riesgo concomitantes para el desarrollo de una hemorragia en contexto de un SHC como la HTA, ictus isquémico reciente, presencia de estenosis severa en la arteria intervenida y la estenosis crítica u oclusión de otras arterias intracraneales.<sup>3,5,6</sup>

El estudio neurosonológico supone una herramienta útil para detectar a aquellos pacientes de mayor riesgo ya que la velocidad en la ACM se correlaciona con el flujo sanguíneo cerebral. Ciertos parámetros como menor velocidad en la ACM antes de la intervención, un incremento significativo tras la recanalización, o una vasorreactividad cerebral disminuida nos ayudan a predecir mayor riesgo de desarrollar SHC.<sup>1,7</sup> Por ello, la medición de estos valores, así como un control estricto perioperatorio de la TA en estos pacientes puede resultar útil para la prevención de SHC.

El SHC afecta característicamente al territorio dependiente de la arteria cerebral reperfundida.

Sin embargo, en nuestro caso, el SHC por colocación de un stent carotídeo provocó una hemorragia de localización posterior. Más concretamente, a nivel talámico derecho.

La irrigación talámica se realiza predominantemente a través de la vascularización posterior (Figura 2B), a excepción de diminutas ramas anteriores que provienen de la arteria coroidea anterior.<sup>8,9</sup> No obstante, el territorio anterior y posterior puede comunicarse. Esto se realiza a través de la ACoP, la cual posee una función primordial en la compensación de flujo entre ambos territorios. De esta forma, se evita la isquemia que se produce en situaciones de compromiso de flujo.



**Figura 2.** Imagen de la TC basal en corte axial con hematoma intraparenquimatoso en región talámica derecha con mínimo efecto masa sobre ventrículo lateral ipsilateral (Figura 2A), y una reconstrucción sobre la irrigación talámica (Figura 2B).

Por este mecanismo de compensación, y dado que el flujo de territorio posterior ya se encontraba comprometido por la oclusión de la AV derecha, la recanalización de la ACI derecha provocó un aumento de flujo a través de la ACoP (Figura 1C). Este proceso indujo un SHC y posteriormente, un hematoma intraparenquimatoso en un territorio no irrigado por la arteria recanalizada. Teniendo en cuenta la variabilidad de la irrigación talámica, podemos asumir que la hemorragia se debió por la rotura de ramas proveniente de la ACP ipsilateral, probablemente la arteria coroidea posterior y/o la arteria talámica inferolateral (Figura 2). La afectación de dichas arterias puede ocasionar alteraciones mnésicas o desorientación, lo cual concuerda con el debut clínico de nuestro paciente. En caso de ausencia de las mismas (fenómeno que ocurre en hasta un 40% de la población), pudo ser por rotura de vasos sanguíneos distales procedentes de la arteria paramediana o de Percheron.<sup>8,9</sup>

En conclusión, la complejidad del caso pone en relieve cuestiones que quedan aún por dilucidar respecto al SHC como son el manejo óptimo perioperatorio o el estudio a realizar previo a la intervención, para detectar aquellos pacientes con más riesgo de complicaciones. Además remarca la importancia de definir las variables anatómicas vasculares interindividuales como parte del estudio y manejo perioperatorio de cada paciente para así poder realizar abordajes completos e integrales que nos permitan anticiparnos a las posibles complicaciones.

### Referencias

1. Farooq MU, Goshgarian C, Min J, Gorelick PB. Pathophysiology and management of reperfusion injury and hyperperfusion syndrome after carotid endarterectomy and carotid artery stenting. *Exp Transl Stroke Med* 2016 Sep 6;8(1):7. doi: <https://doi.org/10.1186/s13231-016-0021-2>
2. Kirchoff-Torres KF, Bakradze E. Cerebral Hyperperfusion Syndrome After Carotid Revascularization and Acute Ischemic Stroke. *Curr Pain Headache Rep* 2018 Mar 19;22(4):24. doi: <https://doi.org/10.1007/s11916-018-0678-4>
3. Galyfos G, Sianou A, Filis K. Cerebral hyperperfusion syndrome and intracranial hemorrhage after carotid endarterectomy or carotid stenting: A meta-analysis. *J Neurol Sci* 2017 Oct 15;381:74-82. doi: <https://doi.org/10.1016/j.jns.2017.08.020>
4. Koçer A. Cognitive problems related to vertebrobasilar circulation. *Turk J Med Sci*. 2015;45(5):993-7. doi: <https://doi.org/10.3906/sag-1403-100>
5. Xu S, Wu P, Zhang T, Ji Z, Wang C, Shi H. Prevalence and clinical predictors of intracranial hemorrhage following carotid artery stenting in symptomatic severe carotid stenosis. *World Neurosurg* 2021 Aug 19;S1878-8750(21)01233-X. doi: <https://doi.org/10.1016/j.wneu.2021.08.063>
6. Mohammadian R, Najaran A, Arami MA, Mansoorizadeh R. Thalamic hemorrhage six days after carotid artery stenting. *Ann Saudi Med* 2011;31(4):432-433. doi: <https://doi.org/10.4103/0256-4947.83200>
7. Fujimoto S, Toyoda K, Inoue T, Hirai Y, Uwatoko T, Kishikawa K, Yasumori K, Ibayashi S, Iida M, Okada Y. Diagnostic impact of transcranial color-coded real-time sonography with echo contrast agents for hyperperfusion syndrome after carotid endarterectomy. *Stroke* 2004;35(8):1852-6. *Stroke*. 2004;35:1852-1856. doi: <https://doi.org/10.1161/01.STR.0000133131.93900.ff>
8. Amici S. Thalamic infarcts and hemorrhages. *Front Neurol Neurosci* 2012;30:132-6. doi: <https://doi.org/10.1159/000333611>
9. Schmahmann JD. Vascular syndromes of the thalamus. *Stroke* 2003 Sep;34(9):2264-78. doi: <https://doi.org/10.1161/01.STR.0000087786.38997.9E>