

Aplasia unilateral del nervio vestibulococlear

Unilateral Vestibulocochlear nerve aplasia

Claudio E. Scherle-Matamoros MD, María Yolanda Úbeda-Sánchez MD

Resumen

Introducción: La aplasia del nervio vestibulococlear es un trastorno embriológico en la formación del oído interno que provoca una sordera neurosensorial. Presentamos el caso de un varón de 8 años, que consulta por sospecha de hipoacusia del oído izquierdo no detectada anteriormente. En la exploración neurológica se detecta ausencia de la audición en el oído izquierdo. A través de los estudios de imagen se completa el diagnóstico.

Conclusión: Ante la sospecha de hipoacusia los estudios de imagen son el método ideal para la detección de hallazgos patológicos en el oído interno.

Palabras clave: audición, oído interno, aplasia coclear

Abstract

Introduction: Vestibulo cochlear aplasia is an embryological defect in the formation of the inner ear that causes a sensorineural hearing loss. We report the case of an 8 year-old boy with left sided hearing loss, not previously detected. On neurological examination, a hearing loss in the left ear was found. Through imaging studies, the diagnosis is confirmed.

Conclusion: When hearing loss is suspected, imaging studies are the ideal method for detecting pathological findings in the inner ear.

Keywords: hearing, inner ear, cochlear aplasia

Rev. Ecuat. Neurol. Vol. 31, N° 1, 2022

Introducción

La hipoacusia neurosensorial es causa importante de discapacidad en la infancia.^{1,2} En cualquier caso, ya sea consecuencia de anomalías congénitas o adquiridas, el diagnóstico precoz gana valor con el objetivo de prevenir retrasos en el desarrollo neuropsicológico y encauzar el tratamiento del paciente.

Presentamos la historia clínica de un paciente atendido en consulta de pediatría desde el nacimiento, en el que se detecta de forma tardía la hipoacusia y se realiza el diagnóstico etiológico.

Descripción del caso

Varón de 8 años, acude al centro de salud con su madre por sospecha de disminución de la audición del lado izquierdo. En los controles periódicos realizados en consulta de pediatría no se recoge el antecedente de alte-

ración en el desarrollo psicomotor ni de la audición. El rendimiento escolar es bueno. Tampoco existen antecedentes familiares de trastornos de la audición, ni personales de infecciones de vías respiratorias a repetición.

En la exploración clínica se observa una conexión adecuada con el medio, el lenguaje hablado era normal. Al explorar la audición no percibía el sonido del diapason (128 Hz) colocado a 2 cm del oído izquierdo. En el resto del examen neurológico no se detectó otra alteración. La otoscopia del lado derecho resultó normal; en el izquierdo la imagen era compatible con una otitis media. Se solicita interconsulta a ORL y se indica estudio de imagen por resonancia magnética de cráneo (IRM) (Figura 1) y tomografía axial computada de peñascos (TC) (Figura 2). Los estudios concluyeron que no existe un desarrollo normal de las estructuras otomastoideas del lado izquierdo.

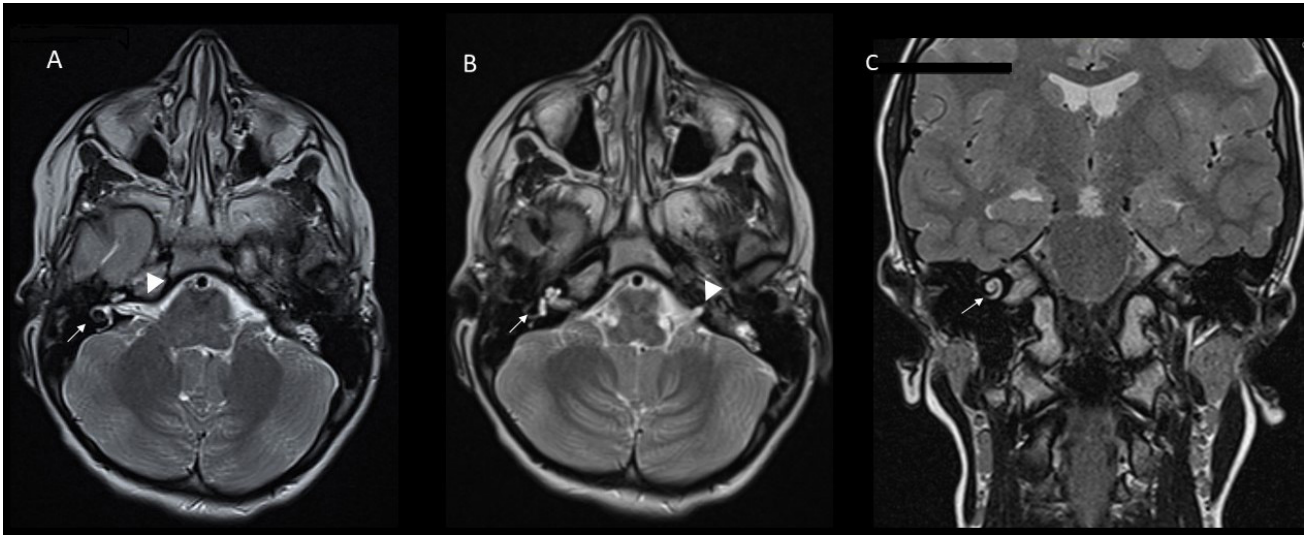


Figura 1. IRM de cráneo, secuencia de eco gradiente potenciada en T2. Cortes axiales (A, B), coronal (C). Se visualizan las estructuras cocleares de-rechas (flecha), ausencia de las izquierdas. Asimetría entre ambos conductos auditivos internos (CAI) (señalados con cabeza de flecha); el izquierdo de apenas 2 mm de diámetro con un trayecto muy breve (B), lo que sugiere una aplasia del VIII nervio craneal.

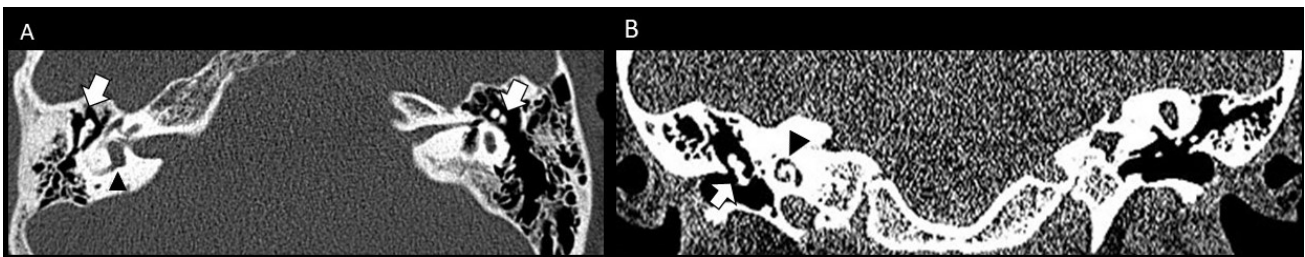


Figura 2. TC peñasco. Plano axial (A). Coronal (B). Del lado derecho, desarrollo normal y aireación otomastoidea, así como de la caja timpánica y la cadena de huesecillos (yunque señalado con flecha blanca). Estructuras cócleo-vestibular de características normales (cabeza de flecha negra). CAI de grosor y morfología normal. Lado izquierdo, hiperneumatización temporo-mastoidea. Caja timpánica amplia con hipoplasia osicular (A). Ectasia del nicho oval que queda desconectado del vestibulo malformado y dilatado, aplasia coclear.

Discusión

En el caso que presentamos -a pesar de haber asistido a controles periódicos de pediatría en los que se evaluó el desarrollo psicomotor del paciente- el déficit auditivo no fue detectado. En consulta de pediatría, detectar si el paciente tiene hipoacusia a través de la evaluación subjetiva de la audición, mediante procedimientos clínicos rutinarios, puede ser un reto. Por esa razón, ante la duda o sospecha de alteración en la audición deben emplearse técnicas de cribado fisiológicas objetivas (audiometría aérea, potenciales evocados auditivos y de tallo cerebral). En el caso nuestro, la solicitud de estos exámenes queda limitada a la especialidad de ORL, por ello decidimos indicar los estudios de imagen.

La hipoacusia neurosensorial en edades pediátricas es una causa mayor de discapacidad. Aun cuando solo entre en el 20-40% de los casos se identifica una malformación del oído interno, su detección es de vital impor-

tancia para orientar el tratamiento de estos pacientes²

La aplasia laberíntica completa o aplasia de Michel, corresponde al 3% de las malformaciones del oído interno (OI).³ Es el resultado de la detención del desarrollo de la placoda ótica antes de la tercera semana de gestación y se caracteriza por agenesia de las estructuras del OI, atresia del CAI, aplasia del nervio vestibular coclear y anomalías en el trayecto del nervio facial.³ La afectación en la mayoría de los casos descritos es bilateral⁴ a diferencia del paciente que presentamos. Lamentablemente, en esta condición al no existir el VIII nervio craneal no se obtiene beneficio con la colocación de un implante coclear.

Conclusión

Ante la sospecha de hipoacusia y sin encontrarse otra alteración en el examen clínico es necesaria la realización de estudios de imagen para excluir una malformación del oído interno.

Referencias

1. Mazón M, Pont E, Montoya-Filardi A, Carreres-Polo J, Más-Estellés F. Inner Ear Malformations: A Practical Diagnostic Approach. *Radiologia* 2017;59:297-305. <https://doi.org/10.1016/j.rx.2016.09.009>
2. Jeong SW, Kim LS. A new classification of cochleovestibular malformations and implications for predicting speech perception ability after cochlear implantation. *Audiol Neurootol* 2015;20:90-101. <https://doi.org/10.1159/000365584>
3. Ozgen B, Oguz KK, Atas A, Sennaroglu L. Complete labyrinthine aplasia: clinical and radiologic findings with review of the literature. *AJNR* 2009;30:774-80. <https://doi.org/10.3174/ajnr.A1426>
4. Umul A, Demirtas H, Orhan Celik A. Radiological Findings of Michel Aplasia. *Acta Inform Med* 2016;24:215-7. <https://doi.org/10.5455/aim.2016.24.215-217>