Revista Eugenio Espejo
ISSN: 1390-7581
ISSN: 2661-6742
revistaeugenioespejo@unach.edu.ec
Universidad Nacional de Chimborazo
Ecuador

Paciente con síndrome de Eisenmenger complicado por sangrado digestivo alto

Choca Alcocer, Edwin Gilberto; Bombón Chico, José Enrique; Ortiz Zayas, Eida
Paciente con síndrome de Eisenmenger complicado por sangrado digestivo alto
Revista Eugenio Espejo, vol. 15, núm. 1, 2021
Universidad Nacional de Chimborazo, Ecuador
Disponible en: http://www.redalyc.org/articulo.oa?id=572865113002
DOI: https://doi.org/10.37135/ee.04.10.06

PDF generado a partir de XML-JATS4R por Redalyc
Proyecto académico sin fines de lucro, desarrollado bajo la iniciativa de acceso abierto

Presentación de caso clínico

Paciente con síndrome de Eisenmenger complicado por sangrado digestivo alto

Patient with Eisenmenger syndrome complicated by upper digestive bleeding

Edwin Gilberto Choca Alcocer
Hospital General Andino, Ecuador
Universidad Nacional de Chimborazo, Ecuador
https://orcid.org/0000-0003-4889-5395

José Enrique Bombón Chico
Universidad Nacional de Chimborazo, Ecuador
jebombon.fsm@unach.edu.ec
https://orcid.org/0000-0002-8911-4586

Eida Ortiz Zayas
Escuela Superior Politécnica de Chimborazo, Ecuador
Hospital Provincial General Docente Riobamba, Ecuador
https://orcid.org/0000-0001-5230-7598

DOI: https://doi.org/10.37135/ee.04.10.06
Redalyc: http://www.redalyc.org/articulo.oa?id=572865113002

Recepción: 12 Enero 2020
Aprobación: 23 Agosto 2020

Resumen:

El Síndrome de Eisenmenger es un desorden multisistémico caracterizado por hipertensión pulmonar con inversión o bidireccionalidad del flujo a través de una comunicación intracardíaca o aortopulmonar. Se presenta el caso de un paciente masculino de 48 años de edad con antecedentes de Hipertensión Pulmonar e Insuficiencia Cardíaca en tratamiento, quien acude por cuadro de melenas, decaimiento e inestabilidad hemodinámica. Al examen físico se ausculta soplo sistólico ascendente en foco pulmonar, abdomen distendido con presencia de onda ascítica. En los exámenes complementarios; la radiografía convencional de tórax mostró aumento de la trama vascular pulmonar, además de encontrarse alteraciones electrocardiográficas. El paciente mostró una evolución desfavorable produciéndose falla cardíaca, que dio lugar al posterior fallecimiento debido a un paro cardiorrespiratorio.

Palabras clave: complejo de Eisenmenger, hipertensión pulmonar, melena.

Abstract:

Eisenmenger syndrome is a multisystemic disorder characterized by pulmonary hypertension with reversal or bidirectional flow through an intracardiac or aortopulmonary communication. We present the case of a 48-year-old male patient with a history of Pulmonary Hypertension and Heart Failure under treatment, who presented with melena, decay, and hemodynamic instability. Physical examination revealed an ascending systolic murmur in the lung focus, a distended abdomen with the presence of an ascitic wave. In the complementary exams, conventional chest radiography showed an increase in the pulmonary vascular pattern, as well as electrocardiographic alterations were also found. The patient showed an unfavorable evolution, producing heart failure, which led to subsequent death due to cardiorespiratory arrest.

Keywords: Eisenmenger Complex, Pulmonary Hypertension, Mane.

INTRODUCCIÓN

La cardiopatía congénita se define como aquella anomalía estructural evidente en el corazón o en los grandes vasos intratorácicos cuya repercusión es real o potencial. Esta resulta una de las malformaciones congénitas más frecuentes, con una prevalencia aproximada de 6 a 8 por cada 1,000 recién nacidos vivos. [1]

PDF generado a partir de XML-JATS4R por Redalyc
Proyecto académico sin fines de lucro, desarrollado bajo la iniciativa de acceso abierto

La hipertensión arterial pulmonar es una complicación grave en los casos de cardiopatías congénitas; la que ocurre cuando se produce exposición crónica de la vasculatura pulmonar al incremento del flujo sanguíneo asociado, a una mayor presión en las malformaciones postricuspídeas, provocando la remodelación del lecho vascular y un aumento de las resistencias vasculares pulmonares que establece la aparición del síndrome de Eisenmenger. [1]

En 1897, el Dr. Víctor Eisenmenger reportó el caso de un paciente de 32 años que presentaba cianosis y disnea desde la niñez; el que fallece a causa de un episodio masivo de hemoptisis. Durante la autopsia se halló un defecto importante en el tabique interventricular, marcada hipertrofia del ventrículo derecho y ateromatosis de las arterias pulmonares. Aunque no fue hasta 1958 que, Paul Wood definió y caracterizó este síndrome; desde entonces se reconoce como un trastorno generalizado que conlleva a alteraciones en la sangre, de la cinética de las bilirrubinas, endócrinas, huesos, afecta a los riñones, lechos vasculares sistémicos y coronarios, pulmones y al sistema nervioso central.[1]

El trastorno ocurre al igualarse la presión arterial sistólica pulmonar con la sistémica. La dirección del shunt se invierte de pulmonar a sistémica, apareciendo hipoxia y cianosis con intolerancia a la actividad física que, inicialmente, resulta proporcional al grado de hipoxemia; lo que genera insuficiencia cardíaca derecha que casi siempre lleva a la muerte súbita. Los pacientes aquejados por esta patología tienen una expectativa de vida de alrededor de 33 años.[2]

La probabilidad de desarrollar el síndrome de Eisenmenger depende del tamaño y localización del defecto; pudiendo producirse en la comunicación interauricular, en la comunicación interventricular (la que se considera mediana cuando resulta ≤ 1 cm de diámetro o grande al ser > 1 cm), en el tronco arterioso y en el ductus.[2]

Las principales complicaciones del Síndrome se relacionan con anomalías de la hemostasia, entre las que se pueden señalar: prolongación de los tiempos de sangría, trombocitopenia, tromboplastina, protrombina y fibrinólisis anormal. Además, pueden manifestarse accidentes cerebrovasculares, hemoptisis, taquiarritmias auriculares y ventriculares, hiperuricemia acompañada de crisis gotosa, colelitiasis, disfunción renal y muerte súbita; los que se producen debido a la eritrocitosis secundaria a la hipoxemia, disminuyendo la expectativa de vida del paciente.[3]

Al respecto, se presenta el caso de un paciente con síndrome de Eisenmenger que ingresa con un episodio de sangrado digestivo alto, con grave afectación hemodinámica.

PRESENTACIÓN DEL CASO

Paciente masculino de 48 años de edad, mestizo, casado, residente en la ciudad Riobamba, con instrucción secundaria completa, de ocupación panadero, católico, con grupo sanguíneo: Rh+. El mismo declaró no ingerir alcohol, ni tabaco desde hace 20 años.

Antecedentes patológicos personales:

· Diagnóstico de hipertensión pulmonar e insuficiencia cardíaca secundaria a una cardiopatía congénita no cianosante de 20 años de evolución; al respecto, recibe tratamiento con digoxina 0.25 mg y sildenafil 25 mg diarias.

· Previo al ingreso, 2 meses antes, presentó como complicación grave sangrado digestivo alto de origen erosivo duodenal; requiriendo la necesidad de ingresar a un hospital de tercer nivel, donde se realizó por la complejidad del caso una angiografía celíaca y gastroduodenal como método de diagnóstico además de una embolización empírica de la arteria gastroduodenal, tolerando adecuadamente el procedimiento, se complementó con inhibidores de la bomba de protones, y después de 10 días, egresa de esta unidad de salud en condición estable.

· Alergia al complejo B inyectable.

PDF generado a partir de XML-JATS4R por Redalyc
Proyecto académico sin fines de lucro, desarrollado bajo la iniciativa de acceso abierto

El mismo acude al servicio de emergencias de la casa de salud en cuestión por presentar dolor abdominal localizado en epigastrio de moderada intensidad, distensión abdominal y eructos con 24 horas de evolución; declarando haberse auto medicado con paracetamol 1gr vía oral, omeprazol 20 mg y enzimas digestivas por 2 ocasiones sin que manifestara mejoría; cuadro que se acompaña de deposiciones melénicas blandas y abundantes en número de tres, por lo cual acude a facultativo. Ese cuadro clínico resultó similar al que fuera motivo de su anterior ingreso hospitalario; además, refiere malestar general, astenia y palpitaciones.

Al examen físico

· Signos vitales: tensión arterial: 90/60 mmHg, frecuencia cardíaca: 98 latidos/min, frecuencia respiratoria: 20 respiraciones/min, saturación de oxígeno: 90% (con oxigenoterapia mediante cánula nasal).

· Estado general: consciente, álgico, ansioso, decaído, con palidez mucocutánea generalizada.

· Cabeza normocefálica, ojos con pupilas isocóricas reactivas a la luz, mucosa oral seca, tiroides calificada de OA.

· Tórax simétrico, con una discreta forma de tonel, tejido celular subcutáneo disminuido, durante la auscultación pulmonar se apreció murmullo vesicular disminuido bilateral a nivel de la base, acompañado de escasos estertores bilaterales, ruidos cardiacos R1 y R2 arrítmicos, con presencia de soplo sistólico ascendente en foco pulmonar grado IV/VI de acuerdo con la clasificación de Levine y un segundo ruido cardiaco desdoblado.

· Abdomen distendido, con redes colaterales de la circulación vascular ascendente; a la palpación depresible, con dolor difuso en epigastrio fundamentalmente y el borde hepático se percibe a un cm debajo del reborde costal y la presencia de onda ascítica, ruidos hidroaéreos presentes.

· Extremidades: en relación con las superiores, simétricas, sin edemas, con fuerza y movilidad conservadas; en las inferiores se observa hiperpigmentación y edema maleolar bilateral +/+++, pulsos distales disminuidos, fuerza y movilidad conservadas.

Evolución

El paciente ingresó al Servicio de Medicina Interna con diagnóstico de sangrado digestivo alto y antecedente de hipertensión de la arteria pulmonar secundaria a una cardiopatía congénita no corregida, con síntomas y signos que pertenecen al síndrome de Eisenmenger (considerada como una enfermedad cianosante tardía) (anexos, figura 1).

Para determinar la severidad de la afectación cardíaca que es el antecedente de importancia del paciente, se realiza un electrocardiograma en el cual se evidencia marcada hipertrofia ventricular derecha y una fibrilación auricular (anexos, figura 2).

El manejo general se basó en la monitorización del paciente, control de ingesta y excreta, peso diario y dieta hiposódica, con restricción de líquidos, posición semifouler y con oxigenoterapia a 2 litros, mediante cánula nasal.

Con respecto a la terapéutica farmacológica, se mantuvo el tratamiento para su patología con digoxina 0.25 mg/QD y sildenafil 25 mg/QD. Adicionalmente, se administró volumen efectivo: dos paquetes globulares diarios durante tres días y dos paquetes de plasma fresco congelados diarios durante 7 días y el uso de droga vasoactiva (adrenalina a 1 mcg/kg/min) en bomba, con el fin de incrementar el retorno venoso y mejorar el volumen del gasto cardíaco.

En correspondencia, el paciente desarrolla un estado congestivo con tendencia a la anasarca, como consecuencia de la insuficiencia cardíaca; a lo que se añadió al aumento de la presión capilar y la extravasación del contenido vascular propio del síndrome de Eisenmenger, arrojando un bajo gasto cardíaco y una

PDF generado a partir de XML-JATS4R por Redalyc
Proyecto académico sin fines de lucro, desarrollado bajo la iniciativa de acceso abierto

reducción del filtrado glomerular. Resulta notable señalar la presencia de oliguria que casi llega a la anuria, lo que generó la necesidad de usar fármacos tipo diurético de asa (furosemida 20 mg intravenoso cada 6 horas), para inducir la diuresis; además del uso de diurético ahorrador de potasio (espironolactona 100 mg vía oral), con el propósito de mantener el volumen efectivo vascular.

En relación con el sangrado digestivo alto, el diagnóstico se corroboró mediante la presencia de sangre oculta en heces (anexos, figura 3) y partiendo del antecedente personal de embolización empírica de la arteria gastroduodenal, se procedió a administrar omeprazol 80 mg en forma de bolo intravenoso durante 20 minutos y luego, dosis de 8 mg/h en perfusión intravenosa continua, con el fin de disminuir la agresión ácida digestiva; además, se utilizó ácido tranexámico 500 mg intravenoso lento cada 8 horas como agente antifibrinolítico de gran actividad.

Luego de aproximadamente un mes de hospitalización, el paciente no logra evolucionar favorablemente pese a la terapéutica instaurada, inclusive a base de cardiotónicos e inotrópicos, produciéndose una falla cardíaca, acompañada de alteraciones hemodinámicas con tendencia al shock hipovolémico, que generó el fallecimiento debido a un paro cardiorrespiratorio.

DISCUSIÓN

El síndrome de Eisenmenger se presenta en pacientes con una cardiopatía congénita no corregida, dando lugar a un shunt relevante de izquierda a derecha, el que produce cambios significativos en la microvasculatura pulmonar, favoreciendo el aumento de la resistencia vascular y la hipertensión de la arteria pulmonar.[4]

Generalmente, los síntomas son poco específicos, entre los que se incluyen: síncope, abscesos cerebrales, muerte súbita, anomalías de la coagulación, disnea, cianosis, fatiga, hemoptisis. Los signos que se observan con mayor frecuencia corresponden a: R2 acentuado, R3 derecho, soplo holosistólico de regurgitación tricúspidea y de Graham-Steel.[5] Al respecto, en el caso que se presenta, durante el diagnóstico se constató la presencia de disnea, fatiga, soplo sistólico ascendente en foco pulmonar grado IV/VI de acuerdo a la clasificación de Levine y un segundo ruido cardiaco desdoblado, el que se atribuyó a la disminución del gasto cardíaco, insuficiencia cardíaca congestiva, arritmias e hipoxemia; además, los exámenes complementarios evidenciaron marcada hipertrofia del ventrículo derecho y fibrilación auricular.

La supervivencia de los afectados por esta patología se estima alrededor de los 30 años mayoritariamente y en menor medida hasta los 50 años.[6] En relación con el paciente objeto de estudio del presente caso clínico, este alcanzó los 48 años de edad, ubicándolo en el grupo menos frecuente. Los estudios relativos a las causas de mortalidad en este tipo de entidad reflejan que un número menor muere debido a sangrado, hemoptisis, tromboembolismo o complicaciones perioperatorias; lo que conlleva a un incremento de afectados que fallecen por insuficiencia cardíaca en relación a fallo ventricular derecho, al respecto se calcula una prevalencia del 7 al 23%.[7]

Según los datos del Registro para cardiopatías congénitas del adulto GUTI-GUCH del 2016 (en el que se incluyeron 1604 casos), el 70% presentó cardiopatía con un alto riesgo para desarrollar hipertensión arterial pulmonar.[8]

Al respecto, el trabajo publicado por Hoeper et al.[9] en 2016 arrojó una prevalencia de Hipertensión Arterial Pulmonar por Cardiopatía Congénita del Adulto de 25 por cada millón de personas. Además, el Registro Holandés de cardiopatías congénitas "CONgenital CORvitia" (CONCOR)[10] reportó una prevalencia del 4,2%; esa manifestación también fue observada en el paciente del caso que se presenta.[11]

Los cambios fisiopatológicos fundamentales relacionados con el síndrome de Eisenmenger parten de trastornos hematológicos y hemodinámicos, los que incluyen eritrocitosis secundaria, anemia por deficiencia de hierro, aumento de la viscosidad sanguínea, insuficiencia cardíaca, trastornos de la coagulación de la sangre y arritmias rápidas graves. La disminución grave del gasto cardíaco unido a la resistencia vascular sistémica

PDF generado a partir de XML-JATS4R por Redalyc
Proyecto académico sin fines de lucro, desarrollado bajo la iniciativa de acceso abierto

(RVS) tiene la potencialidad de aumentar la derivación de sangre de derecha a izquierda, con la posibilidad de inducir al colapso circulatorio y la insuficiencia cardíaca; lo que constituyó la injuria clínica que se manifestó en el paciente en cuestión.[12,13]

La insuficiencia cardíaca produce una disminución del flujo sanguíneo hepático con la consecuente afectación del aporte de oxígeno, ocasionando la necrosis de los hepatocitos del área 3. [14] A su vez, la hipoxia estimula el incremento de la presión venosa capilar, el desarrollo de fibrosis y la hipertensión portal, los que junto a la disminución de la síntesis proteica y los factores de coagulación provocan un cuadro de ascitis y trastornos hemorrágicos.[15,16]

El sangrado digestivo alto, motivo de ingreso, ocasionado por una lesión de la mucosa del tubo digestivo proximal superior al ángulo de Treitz (esófago, estómago y duodeno), se diagnosticó en el paciente mediante el hallazgo clínico de melenas; no obstante, en diferentes protocolos sobre hemorragia digestiva alta se recomienda la realización de endoscopía digestiva alta; sin embargo, no resultó pertinente en este caso pues el paciente presentó una lesión erosiva a nivel de la segunda porción del duodeno; por lo que existió la necesidad de recurrir al uso de cápsula endoscópica como un método de diagnóstico más fiable, además de realizarse un estudio de sangre oculta en heces que resultó positivo.[17,18,19]

De la misma manera, hay que considerar que un rasgo característico de este síndrome es la diátesis hemorrágica que puede relacionarse con trombocitopenia (Conteo plaquetario < 130.000/ml), además de la deficiencia en la síntesis de factores de coagulación dependientes de la vitamina K (II, VII, IX, X) y del factor V.[20,21,22] Estos se pueden constatar mediante biometría hemática y tiempo de coagulación.

Dada la amplia fisiopatología presente en este caso, la hemorragia digestiva alta se constituyó en la principal complicación que llevó al desenlace fatal del paciente; ya que la cardiopatía congénita no corregida y la remodelación de los circuitos vasculares agravaron progresivamente la hipertensión pulmonar y la insuficiencia cardíaca a pesar de la terapéutica aplicada, conllevando al desequilibrio funcional sistémico irreversible.[23]

CONCLUSIONES

El síndrome de Eisenmenger se caracteriza por hipertensión de la arteria pulmonar, secundaria a una cardiopatía congénita no corregida y que presenta como complicación más frecuente la insuficiencia cardíaca, principalmente de la cámara derecha; siendo el sangrado digestivo alto y el aumento de la presión venosa portal dos de sus posibles complicaciones graves.

El tratamiento recomendado se dirige a controlar la hipertensión pulmonar e insuficiencia cardíaca utilizando digitálicos y el apoyo de sildenafil.

Los pacientes aquejados por esta entidad clínica y sus posibles complicaciones tienen un pronóstico de vida de hasta la adultez joven; aunque en el caso que se presenta, el individuo fallece a la edad de 48 años.

Conflictos de intereses

Los autores declaran que no existen.

Declaración de contribución

JE Bombón realizó la recolección de datos, edición y discusión del caso.

EG Choca y E Ortiz trabajaron en la concepción, edición y redacción final.

PDF generado a partir de XML-JATS4R por Redalyc
Proyecto académico sin fines de lucro, desarrollado bajo la iniciativa de acceso abierto

ANEXOS

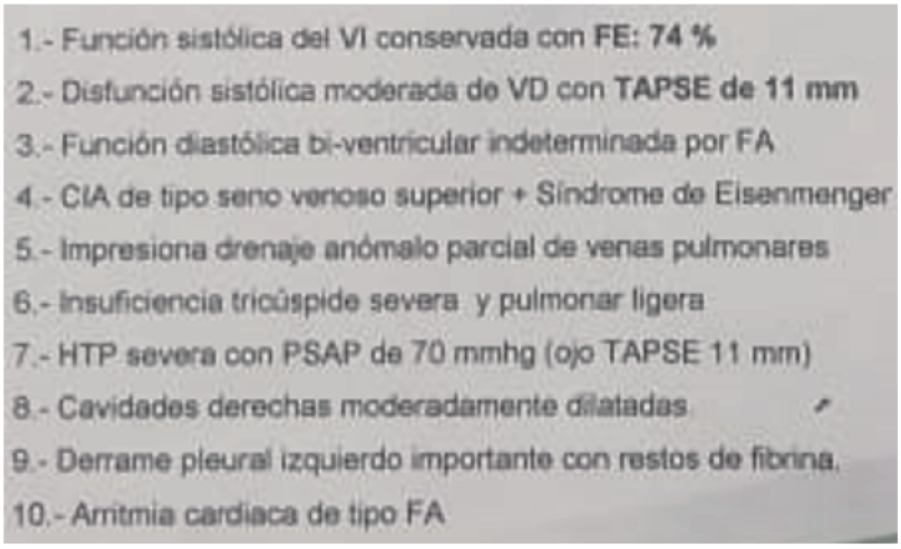

1.- Función sistólica del VI conservada con FE: 74 %
2.- Disfunción sistólica moderada de VD con TAPSE de 11 mm
3.- Función diastólica bi-ventricular indeterminada por FA
4.- CIA de tipo seno venoso superior + Síndrome de Eisenmenger
5.- Impresiona drenaje anómalo parcial de venas pulmonares
6.- Insuficiencia tricúspide severa y pulmonar ligera
7.- HTP severa con PSAP de 70 mmhg (ojo TAPSE 11 mm)
8.- Cavidades derechas moderadamente dilatadas
9.- Derrame pleural izquierdo importante con restos de fibrina.
10.- Arritmia cardiaca de tipo FA

FIGURA 1.
Informe del estudio ecocardiográfico
En el informe se menciona el defecto septal: comunicación interauricular de tipo seno venoso superior, además de hipertensión pulmonar severa con PSAP de 70 mmHg.

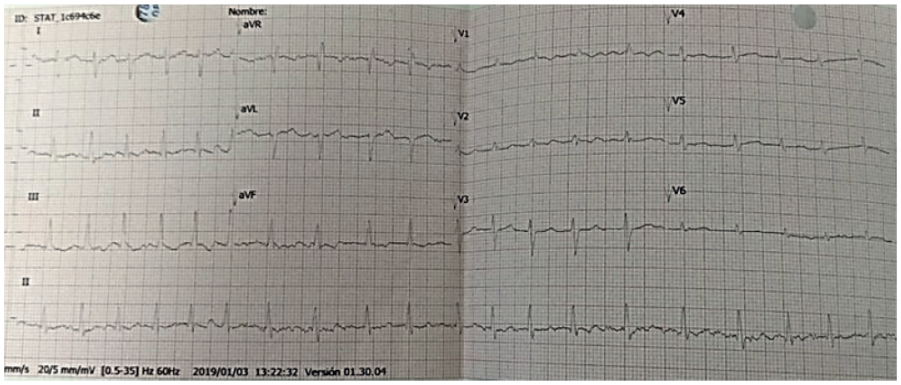

FIGURA 2.
Electrocardiograma
Diagnóstico de fibrilación auricular, marcada desviación del eje hacia la derecha e hipertrofia del ventrículo derecho según electrocardiograma.

1 EXÁMENES SOLICITADOS
LABORATORIO - HECES / Fecha de Toma: 2019-05-07

2 RESULTADOS

VALOR	RESULTADO	UNIDAD	REFERENCIA
LABORATORIO - HECES			
SANGRE OCULTA	POSITIVO	.	.

3 OBSERVACIONES

FIGURA 3.
Resultado de prueba de laboratorio clínico de sangre oculta en heces
El resultado obtenido de sangre oculta en heces corroboró el diagnóstico de sangrado digestivo alto.

PDF generado a partir de XML-JATS4R por Redalyc
Proyecto académico sin fines de lucro, desarrollado bajo la iniciativa de acceso abierto

REFERENCIAS BIBLIOGRÁFICAS

1. Calderón-Colmenero J, Sandoval-Zárate J, Beltrán-Gámez M. Hipertensión pulmonar asociada a cardiopatías congénitas y síndrome de Eisenmenger. Arch. Cardiol. Méx. [Internet] 2015 [citado 08 Jun 2019]; 85(1). Disponible en: http://www.scielo.org.mx/pdf/acm/v85n1/v85n1a6.pdf.
2. Mourartian M, Capelli H. Síndrome de Eisenmenger Estrategias para el manejo de una población especial. Sociedad Argentina de Cardiología [Internet] 2009 [citado 12 Jun 2019]; 4(2). Disponible en: http://educacion.sac.org.ar/pluginfile.php/46/mod_resource/content/0/prosac-4-13.pdf.
3. Fukushima H. Update on medical treatment of patients with Eisenmenger syndrome. Int Heart J. [Internet] 2015 [citado 15 Jun 2019]; 56: 185-187. Disponible en: https://www.ncbi.nlm.nih.gov/pubmed/25787797
4. Olivera-Escalona ÁL, Reyes-Sanchez RE, Soria-Piñera R, Gracia-Salas EA, Salas-Fabré A. Síndrome de Eisenmenger en una paciente de la tercera edad. Medisan [Internet] 2013 [citado 21 Jun 2019]; 17(6). Disponible en: http://scielo.sld.cu/scielo.php?script=sci_arttext&pid=S1029-30192013000600015.
5. García-Hernández RA, Castro-Arca AM, Emperador R, Rivero-Seriel L. Síndrome de Eisenmenger. Presentación de un caso. Revista de Ciencias Médicas. La Habana [Internet] 2014 [citado 25 Jun 2019]; 20(3). Disponible en: https://www.medigraphic.com/pdfs/revciemedhab/cmh-2014/cmh143n.pdf.
6. Bouzas BA. Gatzoulis. Hipertensión arterial pulmonar en adultos con cardiopatía congénita. Revista Española de Cardiología [Internet] 2005 [citado 28 Jun 2019]; 58(5). Disponible en: https://www.revespcardiol.org/es-hipertension-arterial-pulmonar-adultos-con-articulo-13074838.
7. Díaz-Caraballo E. Pasado y presente de las causas de mortalidad en el síndrome de Eisenmenger. European Heart Journal [Internet] 2017 [citado 30 Jun 2019]; 38. Disponible en: https://academic.oup.com/eurheartj/article/38/26/2060/3739980.
8. Morós C. Hipertensión Pulmonar en Cardiopatías Congénitas del Adulto. Rev. Hosp. Niños (B. Aires) [Internet] 2017 [citado 01 Jul 2019]; 59(265): 110-114. Disponible en: http://revistapediatria.com.ar/wp-content/uploads/2017/06/Num-265-HIPERTENSION-PULMONAR-EN-CARDIOPATIAS-CONGENITAS-DEL-ADULTO.pdf.
9. Hoeper MM, Humbert M, Souza R, et al. A global view of pulmonary hypertension. Lancet Respir Med [Internet] 2016 [citado 08 Jun 2019]; 4(4): 306-322. Disponible en: https://www.ncbi.nlm.nih.gov/pubmed/26975810. doi: 10.1016/S2213-2600.
10. Van der Velde ET, Vriend JW, Mannens MM, et al. CONCOR, an initiative towards a national registry and DNA-bank of patients with congenital heart disease in the Netherlands: rationale, design, and first results. Eur J Epidemiol. [Internet] 205 [citado 08 Jun 2019]; 20: 549-557. https://www.ncbi.nlm.nih.gov/pubmed/16121765.
11. Morós CG, Pacheco-Otero M, Faliva G, Rubio MC, López-Daneri M, Torres I, Abella I, Sosa-Liprandi Á, Nicolosi LN, Grippo M. Hipertensión arterial pulmonar en cardiopatías congénitas del adulto Impacto y resultados Datos del Registro GUTI-GUCH. Insuficiencia Cardíaca [Internet] 2016 [citado 03 Jul 2019]; 11(3): 115-121. Disponible en: http://www.redalyc.org/pdf/3219/321947334003.pdf.
12. Yuan S. Eisenmenger Syndrome in Pregnancy. Braz J Cardiovasc Surg [Internet] 2016 [citado 05 Jul 2019]; 31(4): 325–329. Disponible en https://www.ncbi.nlm.nih.gov/pmc/articles/PMC5094422/.
13. Mishra L, Pani N, Samantaray R, Nayak K. Eisenmenger's syndrome in pregnancy: Use of epidural anesthesia and analgesia for elective cesarean section. J Anaesthesiol Clin Pharmacol. [Internet] 2014 [citado 08 Jul 2019]; 30(3): 425-426. Disponible en: https://www.ncbi.nlm.nih.gov/pmc/articles/PMC4152692/.
14. Garcia-Compean D, Jaquez-Quintana JO. Gastroenterología y hepatología. Objetivos y su desarrollo. Manual Moderno. [Internet] 2016 [citado 11 Jul 2019]. Disponible en: https://www.academia.edu/39763527/Gastroenterologia_y_Hepatologia_2a_Edicion.
15. Baialardo AG. Síndrome cardio-hepático ¿Qué debemos saber cómo cardiólogos? Insuficiencia Cardíaca. [Internet] 2015 [citado 15 Jul 2019]; 10(2): 66-77. Dispnible en: http://www.insuficienciacardiaca.org/pdf/v10n2_15/v10n2a03.pdf.

PDF generado a partir de XML-JATS4R por Redalyc
Proyecto académico sin fines de lucro, desarrollado bajo la iniciativa de acceso abierto

16. Catalina-Rodríguez MV, Pérez-Valderas D, Ibáñez-Samaniego L, Bañares R. Hipertensión portal. Medicine-Programa de Formación Médica Continuada Acreditado [Internet] 2016 [citado 17 Jul 2019]; 12(11): 606-616. Disponible en: https://dialnet.unirioja.es/servlet/articulo?codigo=5508447.

17. Coll-Bas B, Cueli-Del Campo L, Guerra-García CM, Martínez-de Grado A, Moja-Mateos L, Santos-Gravalosa M, et al. Hemorragia digestiva alta: enfoque diagnóstico y tratamiento urgente en medio extrahospitalario. Investigación en salud y envejecimiento. [Internet] 2018 [citado 19 Jul 2019]; 5: 49-54. Disponible en: https://dialnet.unirioja.es/servlet/libro?codigo=716841.

18. Lanas A, Carrera-Lasfuentes P, Arguedas Y, García S, Bujanda L, Calvet X, Sostres C. Risk of Upper and Lower Gastrointestinal Bleeding in Patients Taking Nonsteroidal Anti-inflammatory Drugs, Antiplatelet Agents, or Anticoagulants. Clinical Gastroenterology and Hepatology [Internet] 2015 [citado 21 Jul 2019]; 13(5): 906-912. Disponible en: https://www.sciencedirect.com/science/article/abs/pii/S1542356514016206.

19. Maure LJC, Vázquez AJQ, Lao JS. Factores pronósticos de muerte en pacientes con hemorragia digestiva alta. Multimed Revista Médica Granma [Internet] 2017 [citado 23 Jul 2019]; 19(3). Disponible en: https://www.medigraphic.com/pdfs/multimed/mul-2015/mul153g.pdf.

20. Gralnek I, Dumonceau J, Kuipers E, Lanas A, Sanders D, Kurien M, Racz I. Diagnosis and management of nonvariceal upper gastrointestinal hemorrhage. European Society of Gastrointestinal Endoscopy (ESGE) Guideline. Endoscopy [Internet] 2015[citado 25 Jul 2019]; 47(10): 46. Disponible en: https://www.ncbi.nlm.nih.gov/pubmed/26417980.

21. Abreu M, Ramos-Tirado S, Trejo N, Cintado D. Caracterización clínico-endoscópica de pacientes con hemorragia digestiva alta. Hospital General Pedro Betancourt de Jovellanos. Revista Médica Electrónica [Internet] 2013 [citado 27 Jul 2019]; 35(2): 134-143. Disponible en: http://scielo.sld.cu/scielo.php?script=sci_arttext&pid=S1684-18242013000200005.

22. Nagata N, Niikura R, Sekine K, Sakurai T, Shimbo T, Kishida Y, Yokoi C. Risk of peptic ulcer bleeding associated with Helicobacter pylori infection, nonsteroidal anti - inflammatory drugs, low - dose aspirin, and antihypertensive drugs: A case - control study. Journal of Gastroenterology and Hepatology [Internet] 2015 [citado 29 Jul 2019]; 30(2): 292-298. Disponible en: https://www.ncbi.nlm.nih.gov/pubmed/25339607.

23. Macas-Quevedo J, Naranjo-Escobar MJ, García-Cox GG, Molina-Peñaherrera K. Utilidad diagnóstica y terapéutica de la videoendoscopia digestiva alta. Revista Científica de Investigación actualización del mundo de las Ciencias [Internet] 2018 [citado 31 Jul 2019]; 3(2): 280-295. Disponible en: http://reciamuc.com/index.php/RECIAMUC/article/view/339/353.

PDF generado a partir de XML-JATS4R por Redalyc
Proyecto académico sin fines de lucro, desarrollado bajo la iniciativa de acceso abierto