



Revista Eugenio Espejo
ISSN: 1390-7581
ISSN: 2661-6742
revistaeugenioespejo@unach.edu.ec
Universidad Nacional de Chimborazo
Ecuador

Anestesia complementaria durante bloqueos fallidos del nervio alveolar inferior en casos de pulpitis irreversible

Villagómez Guevara, Gabriela Alejandra; Mena Silva, Paola Andrea; Rojas Uribe, Tiana Mayerlin
Anestesia complementaria durante bloqueos fallidos del nervio alveolar inferior en casos de pulpitis irreversible
Revista Eugenio Espejo, vol. 14, núm. 1, 2020
Universidad Nacional de Chimborazo, Ecuador
Disponible en: <http://www.redalyc.org/articulo.oa?id=572863747015>
DOI: <https://doi.org/10.37135/ee.04.08.02>



Esta obra está bajo una Licencia Creative Commons Atribución-NoComercial-SinDerivar 4.0 Internacional.

Anestesia complementaria durante bloqueos fallidos del nervio alveolar inferior en casos de pulpitis irreversible

Complementary anesthesia during failed blocks of inferior alveolar nerve in cases of irreversible pulpitis

Gabriela Alejandra Villagómez Guevara
Universidad Regional Autónoma de los Andes, Ecuador
gavg521996@gmail.com

 <http://orcid.org/0000-0002-9244-4535>

DOI: <https://doi.org/10.37135/ee.04.08.02>
Redalyc: <http://www.redalyc.org/articulo.oa?id=572863747015>

Paola Andrea Mena Silva
Universidad Regional Autónoma de los Andes, Ecuador

 <http://orcid.org/0000-0001-9242-0296>

Tiana Mayerlin Rojas Uribe
Universidad Regional Autónoma de los Andes, Ecuador

 <http://orcid.org/0000-0003-1047-3349>

Recepción: 12 Diciembre 2019

Aprobación: 23 Mayo 2020

RESUMEN:

Los investigadores realizaron un estudio con enfoque mixto, de tipo no experimental descriptivo; cuya población estuvo constituida por la totalidad de historias clínicas de pacientes que asistieron a la Clínica de Atención Odontológica de la Universidad Regional Autónoma de los Andes, durante la campaña de atención gratuita ejecutada en el periodo abril-agosto 2019, de los que se seleccionaron 30 historias clínicas mediante un muestreo no probabilístico en base a criterios. La misma tuvo el objetivo de caracterizar el uso anestésico de las infiltraciones vestibulares e intraligamentarias utilizando articaína al 4% con epinefrina 1: 100 000, en molares y premolares inferiores diagnosticados con PI, después de un bloqueo fallido del nervio alveolar inferior en el contexto investigado. Sin un margen estadísticamente no significativo, en el caso de las mujeres, la inyección intraligamentaria mostró mejores resultados por ($p = 0,109$). La inyección intraligamentaria resultó más efectiva en los premolares ($p = 0,847$). La inyección intraligamentaria obtuvo un 86,7% de éxito anestésico, mientras la infiltración vestibular lo fue en un 80% con respecto a la totalidad de la muestra donde se aplicaron ($p = 0,624$).

PALABRAS CLAVE: anestesia, articaína, pulpitis.

ABSTRACT:

The researchers carried out a study with a mixed approach, of a descriptive non-experimental type. The population was made up of all the medical records of patients who were attended at the Dental Care Clinic of the Autonomous Regional University of the Andes, during the free care campaign carried out in the period April-August 2019. 30 medical records were selected through non-probability sampling based on criteria. The objective of this study was to characterize the anesthetic use of vestibular and intraligamentary infiltrations using 4% articaine with epinephrine 1: 100,000, in lower molars and premolars diagnosed with IP after a failed block of inferior alveolar nerve in the investigated context. There was no a statistically insignificant margin, in the case of women, the intraligamentary injection showed better results by ($p = 0.109$). The intraligamentary injection was more effective in the premolars ($p = 0.847$). Intra-league injection obtained 86.7% anesthetic success, while vestibular infiltration was 80% with respect to the entire sample where they were applied ($p = 0.624$).

KEYWORDS: Anesthesia, Articaine, Pulpitis.

INTRODUCCIÓN

La anestesia troncular dirigida al nervio alveolar inferior (NAI) constituye una vía efectiva para insensibilizar los dientes mandibulares posteriores,^(1,2) aunque su éxito en tejido pulpar sano oscila entre 16-60% y es menor en el caso de pacientes con pulpitis irreversible (PI).^(3,4) El fracaso de este procedimiento se relaciona con diversos factores: variaciones anatómicas, descenso del pH local, activación de nociceptores y alteraciones psicológicas.^(5,6)

La PI se caracteriza por la presencia de una inflamación en el tejido pulpar, sin que necesariamente se manifieste dolor; al respecto, la pulpectomía resulta el tratamiento de elección ante esa patología.^(5,6)

Cuando el bloqueo del nervio alveolar inferior (BNAI) no proporciona la adecuada anestesia pulpar durante procedimientos endodónticos en tejidos infamados, se recomienda la aplicación de técnicas complementarias, tales como: inyecciones intraóseas, intraligamentarias, intrapulpares e infiltrativas vestibulares y linguales o vestibulares únicamente.⁽⁷⁾

Los autores de una investigación sobre el manejo del fracaso del BNAI mediante cuatro técnicas suplementarias, reportaron que las infiltraciones vestibulares con articaína y las inyecciones intraóseas con lidocaína proveen un mejor efecto anestésico que las inyecciones intraligamentarias con lidocaína.⁽⁸⁾

Así mismo, en un ensayo clínico comparativo de tres técnicas anestésicas se determinó que las infiltraciones vestibulares e intraligamentarias después de un bloqueo al nervio alveolar inferior incrementan el éxito de la anestesia.⁽⁹⁾

Otra cuestión abordada por los investigadores está relacionada con el tipo de agente anestésico como elección inicial o medida suplementaria.^(2,10) Al respecto, se señala la articaína que es una amida compuesta por un anillo tiofeno y un enlace éster adicional que incrementa su liposolubilidad y potencia, por lo que se potencia su difusión a través de los tejidos blandos.^(11,12)

Diferentes estudios de comparación de la efectividad anestésica entre articaína y lidocaína en pacientes con pulpitis irreversible, permitieron establecer que la primera tiene mejores resultados durante infiltraciones suplementarias después de un bloqueo mandibular; sin embargo, esa ventaja no se manifiesta cuando es empleada inicialmente como única opción anestésica.^(13,14)

La posibilidad real de fracaso del bloqueo del nervio alveolar inferior y los reportes del éxito de las infiltraciones complementarias vestibulares e intraligamentosas utilizando articaína, se constituyeron en la base de un estudio para caracterizar el uso anestésico de las infiltraciones vestibulares e intraligamentarias utilizando articaína al 4% con epinefrina 1: 100 000, en molares y premolares inferiores diagnosticados con PI, después de un bloqueo fallido del NAI.

MATERIAL Y MÉTODOS

Los investigadores realizaron un estudio con enfoque mixto, de tipo no experimental descriptivo; cuya población estuvo constituida por la totalidad de historias clínicas de pacientes que asistieron a la Clínica de Atención Odontológica de la Universidad Regional Autónoma de los Andes, durante la campaña de atención gratuita ejecutada en el periodo abril-agosto 2019, de los que se seleccionaron 30 historias clínicas mediante un muestreo no probabilístico en base a criterios:

De inclusión:

- Estar de acuerdo el paciente con la inclusión de su historia clínica en la investigación, manifestado mediante la firma de un consentimiento informado.

- Presentar dolor espontáneo y prolongado a la prueba del frío en un molar o premolar mandibular permanente, en estado vital, con las raíces completamente formadas, radiográficamente normales y sin patosis en el área de aplicación de la inyección para administrar anestesia.

- Aplicación de terapia endodóntica.

- Procedimiento anestésico fallido de bloqueo del NAI.

- Uso anestésico complementario mediante las infiltraciones vestibulares e intraligamentarias utilizando articaína al 4% con epinefrina 1: 100 000.

De exclusión:

- Pacientes embarazadas o en período de lactancia.

- Menores de 19 años.

- Los que declararon consumir analgésicos, narcóticos, sedantes, ansiolíticos o antidepresivos en las 8 horas previas a recibir la atención.

- Alérgicos a articaína o epinefrina.

En el contexto de atención odontológica en cuestión se realizó el procedimiento de bloqueo al NAI utilizando lidocaína al 2% con epinefrina 1:80.000 de 1,8 mL (marca Xylestesin-A®, 3M ESPE, Seefeld, Alemania) mediante la aplicación directa descrita por Ulfohn y Gilligan.⁽²⁾ El procedimiento se consideró fallido al no manifestarse adormecimiento del labio inferior y mentón del lado anestesiado a los 15 minutos de la administración del medicamento. Además, el nivel de intensidad del dolor que percibe el paciente se establece mediante la escala visual análoga de Heft Parker (EVA)ggg.⁽⁶⁾

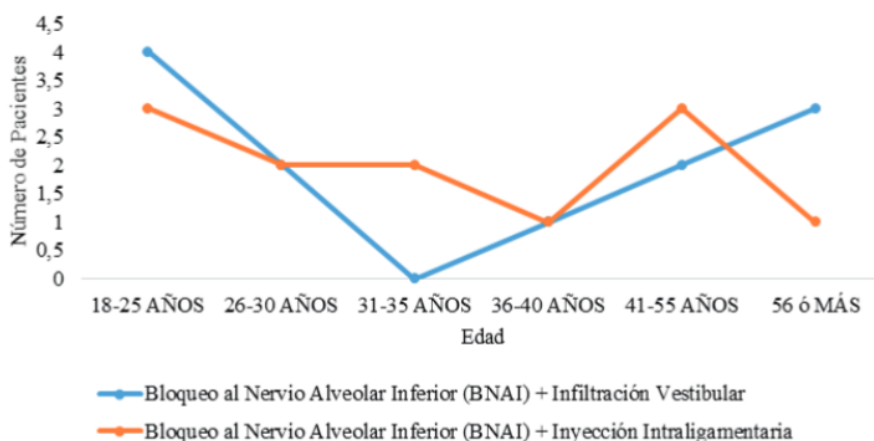
El análisis estadístico de los datos obtenidos se llevó a cabo empleando el paquete informático SPSS 16.0, a través de pruebas descriptivas (análisis de frecuencia) y la inferencial no paramétrica chi cuadrado, considerando la existencia de significación estadística cuando $p < 0,05$.

Las investigadoras fueron observantes de las normas éticas de la investigación científica al solicitar las debidas autorizaciones a los directivos de la entidad donde se desarrolló el estudio y a los pacientes cuyas historias clínicas aportaron los datos, los que fueron manipulados respetando el principio del anonimato.

RESULTADOS

El fracaso anestésico del bloqueo del NAI se produjo en el 66,7% de los casos que requirieron tratamiento endodóntico durante la campaña de atención gratuita ejecutada en el periodo abril-agosto 2019, en la Clínica de Atención Odontológica de la Universidad Regional Autónoma de los Andes; equivalente a 30 requirieron refuerzo anestésico debido a la intensidad del dolor declarada.

Figura 1. Éxito anestésico de las técnicas complementarias en relación con la edad



El análisis de los datos de la efectividad de la administración de anestesia complementaria, en relación con la edad, permitió establecer que la inyección intraligamentaria y la infiltración vestibular tienden a tener una efectividad similar en pacientes menores de 30 años. Sin embargo, en aquellos mayores de 55 años, la primera tiende a tener mejores resultados y la segunda a disminuir (figura 1).

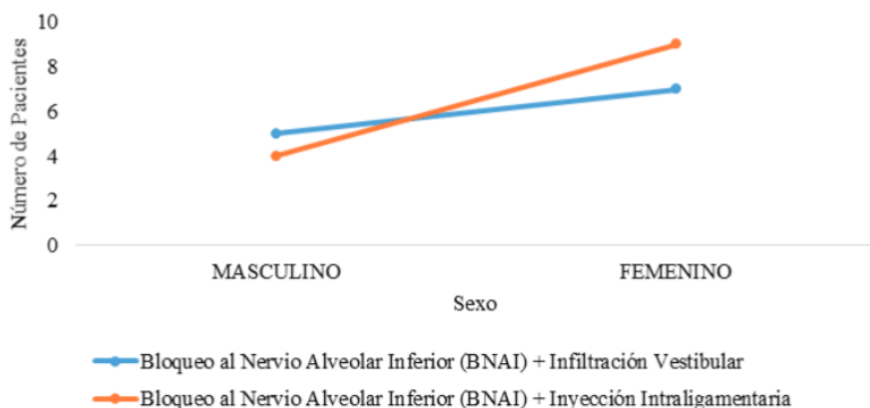
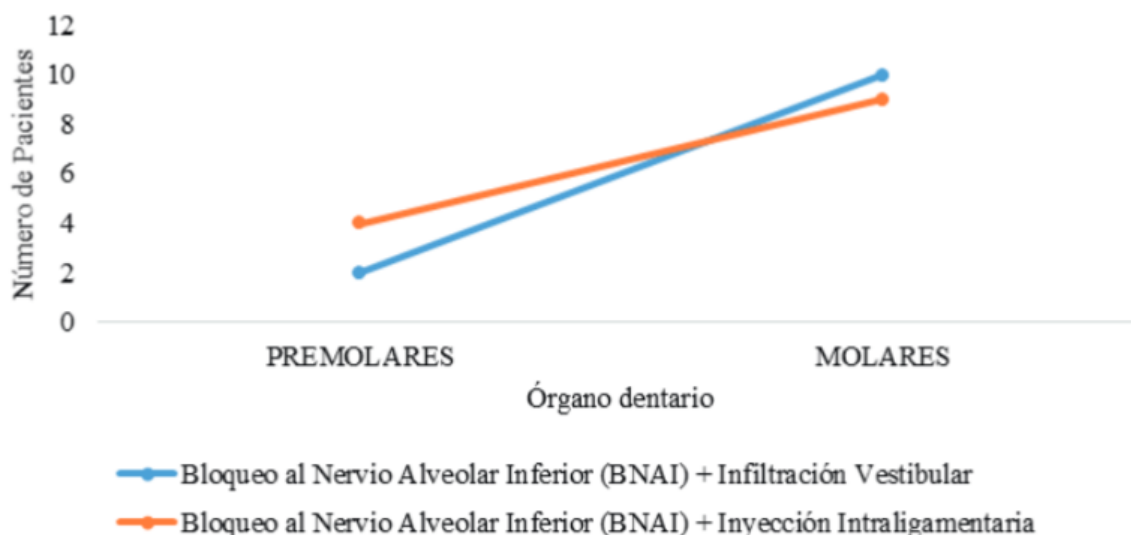


FIGURA 2

Éxito anestésico de las técnicas complementarias en relación con el género

El refuerzo anestésico atendiendo al género del paciente tiene una diferencia de efectividad por un margen estadísticamente no significativo ($p=0,109$). En el caso de las mujeres, la inyección intraligamentaria mostró mejores resultados (figura 2).

Figura 3. Éxito anestésico de las técnicas complementarias en relación con el órgano dentario



Aunque, la inyección intraligamentaria resultó más efectiva en los premolares, no se manifestó significación estadística al respecto ($p=0,847$) (figura 3).

De manera general, la inyección intraligamentaria obtuvo un 86,7% de éxito anestésico, mientras la infiltración vestibular lo fue en un 80%; lo que, no resultó estadísticamente significativo al comparar ambas técnicas ($p=0,624$).

DISCUSIÓN

Algunos autores^(7,9) señalan que la reinyección durante un bloqueo fallido del NAI resulta eficiente en un 30% de los casos de pulpitis irreversible, significativamente inferior que cuando no existe esa complicación patológica. La taquiflaxia también incide sobre el efecto de los fármacos anestésicos con vasoconstrictor, tras persistir en su administración en los canales de sodio.^(5,6)

La selección de los casos a incluir en el estudio tuvo en cuenta la presentación anatómica normal de las piezas dentales intervenidas; al respecto, algunos autores señalan que la existencia de: inervaciones accesorias del nervio milohioideo, nervio dentario bífido o foramen retromolar constituyen causas de fallo al anestesiarse el nervio alveolar inferior; así como, otras causas instrumentales e iatrogénicas: desviaciones de la aguja y la velocidad de aplicación de la inyección.^(3,4)

El empleo de lidocaína al 2% para la realización de un BNAI y el uso exitoso de articaína 4% como medicamento anestésico complementario, ha sido descrito por diferentes autores.^(15,16,17) Los estudios acerca de la efectividad de técnica de Gow Gates y el BNAI en dientes con pulpitis irreversible, permitieron establecer que la combinación de ambos procedimientos incrementan la efectividad de la anestesia pulpar.⁽¹⁸⁾

La técnica anestésica intrapulpar precisa de la exposición de la cámara pulpar, logra un efecto de corta duración y resulta dolorosa; sin embargo, la infiltración de una inyección intraligamentaria se considera una buena opción cuando falla el BNAI, pero debe contarse con jeringas exclusivas a presión con mejores resultados cuando es asistida por ordenador.^(19,20)

La medición del nivel de intensidad del dolor utilizando la escala visual análoga de Heft Parker (EVA) resulta un método adecuado según varios autores;^(6,12,16,17,19) aunque, Rosenberg et al.⁽²¹⁾ señalan que garantiza la predicción de la eficacia clínica de la anestesia. Cohen et al.⁽¹¹⁾ mencionan que la falta de respuesta a estímulos como el adormecimiento del labio no constituyen un indicativo categórico de efectividad, sería preferible considerar la respuesta al dolor durante el acceso a la cámara pulpar.

CONCLUSIONES

Aunque no existieron márgenes estadísticamente significativos, la inyección intraligamentaria mostró mejores resultados en participantes de género femenino, en pacientes de 55 años, en premolares y de manera general con respecto a la infiltración vestibular.

Conflictos de interés: los autores declaran que no existen.

Declaración de contribución:

Gabriela Alejandra Villagómez Guevara participó en todas las etapas del proceso investigativo bajo la tutoría y asesoría de Paola Andrea Mena Silva y Tiana Mayerlin Rojas Uribe; además, todas participaron en la redacción del artículo.

REFERENCIAS BIBLIOGRÁFICAS

1. Malamed SF. Manual de Anestesia Local. 6ta Edición. Londres: Elsevier Health Sciences Brazil; 2013.
2. Ulfohn AG, Gilligan JM. La extracción dentaria. 5ta Edición. Argentina: Editorial Médica Panamericana; 2014.
3. Martínez. Cirugía Oral y Maxilofacial. 1ra Edición. México: Mundo Moderno; 2010.

4. De pedro A, Mena J. Fracaso del bloqueo del nervio alveolar inferior en molares mandibulares con pulpitis irreversible aguda Revisión bibliográfica. *Científ Dent [Internet]*. 2014 [citado 2019 Mar 4]; 11(12): 139-144. Disponible en: https://www.researchgate.net/publication/305046239_Fracaso_del_bloqueo_del_nervio_alveolar_inferior_en_molares_mandibulares_con_pulpitis_irreversible_aguda_Revision_bibliografica?channel=doi&linkId=57802afa08ae9485a439bc21&showFulltext=true.
5. Aggarwal V, Singla M, Miglani S. Comparative Evaluation of Anesthetic Efficacy of 2% Lidocaine, 4% Articaine, and 0.5% Bupivacaine on Inferior Alveolar Nerve Block in Patients With Symptomatic Irreversible Pulpitis: A Prospective, Randomized, Double-blind Clinical Trial. *J Oral Facial Pain Headache [Internet]*. 2017 [citado 2019 Mar 4]; 31(2): 124-128. Disponible en: <https://pubmed.ncbi.nlm.nih.gov/28437508/>. DOI: 10.11607/ofph.1642.
6. Poorni S, Veniashok B, Senthilkumar AD, Indira R, Ramachandran S. Anesthetic Efficacy of Four Percent Articaine for Pulpal Anesthesia by Using Inferior Alveolar Nerve Block and Buccal Infiltration Techniques in Patients with Irreversible Pulpitis: A Prospective Randomized Double-blind Clinical Trial. *J Endod [Internet]*. 2011 [citado 2019 Mar 20]; 37(12): 1603-1607. Disponible en: <https://pubmed.ncbi.nlm.nih.gov/22099890/>. DOI: 10.1016/j.joen.2011.09.009.
7. Drum M, Reader A, Nusstein J, Fowler S. Successful pulpal anesthesia for symptomatic irreversible pulpitis. *J Americ Dent Assoc [Internet]*. 2017 [citado 2019 Mar 20]; 148(4): 267-271. Disponible en: <https://pubmed.ncbi.nlm.nih.gov/28190451/>. DOI: 10.1016/j.adaj.2017.01.002.
8. Shabin S. Management of Local Anesthesia Failures in Endodontics with Different Anesthetic Techniques and Agents. *Annual Research & Review in Biology. [Internet]* 2014 [citado 2019 Mar 20]; 4(7): 1080-1091. Disponible en: <http://www.journalarrb.com/index.php/ARRB/article/download/25037/46838/>.
9. Kanaa MD, Whitworth JM, Meechan JG. A Prospective Randomized Trial of Different Supplementary Local Anesthetic Techniques after Failure of Inferior Alveolar Nerve Block in Patients with Irreversible Pulpitis in Mandibular Teeth. *J Endod [Internet]*. 2012 [citado 2019 Abr 25]; 38(4): 421-425. Disponible en: <https://pubmed.ncbi.nlm.nih.gov/22414822/>. DOI: 10.1016/j.joen.2011.12.006.
10. Shahi S, Rahimi S, Yavari HR, Ghasemi N, Ahmadi F. Success Rate of 3 Injection Methods with Articaine for Mandibular First Molars with Symptomatic Irreversible Pulpitis: A CONSORT Randomized Double-blind Clinical Trial. *J Endod [Internet]*. 2018 [citado 2019 Abr 25]; 44(10): 1462-1466. Disponible en: <https://pubmed.ncbi.nlm.nih.gov/30174101/>. DOI: 10.1016/j.joen.2018.07.010.
11. Cohen S, Hargreaves K. *Vías de la pulpa*. Barcelona: Elsevier Science; 2011.
12. Ashraf H, Kazem M, Dianat O, Noghrehkar F. Efficacy of Articaine versus Lidocaine in Block and Infiltration Anesthesia Administered in Teeth with Irreversible Pulpitis: A Prospective, Randomized, Double-blind Study. *J Endod [Internet]*. 2013 [citado 2019 Ago 25]; 39(1): 6-10. Disponible en: <https://pubmed.ncbi.nlm.nih.gov/23228249/>. DOI: 10.1016/j.joen.2012.10.012.
13. Rogers BS, Botero TM, McDonald NJ, Gardner RJ, Peters MC. Efficacy of Articaine versus Lidocaine as a Supplemental Buccal Infiltration in Mandibular Molars with Irreversible Pulpitis: A Prospective, Randomized, Double-blind Study. *J Endod [Internet]*. 2014 [citado 2019 Ago 25]; 40(6): 753-758. Disponible en: <https://pubmed.ncbi.nlm.nih.gov/24862701/>. DOI: 10.1016/j.joen.2013.12.022.
14. Kung J, McDonagh M, Sedgley CM. Does Articaine Provide an Advantage over Lidocaine in Patients with Symptomatic Irreversible Pulpitis? A Systematic Review and Meta-analysis. *J Endod [Internet]*. 2015 [citado 2019 Ago 24]; 41(11): 1784-1794. Disponible en: <https://pubmed.ncbi.nlm.nih.gov/26293174/>. DOI: 10.1016/j.joen.2015.07.001.
15. Brandt RG, Anderson PF, McDonald NJ, Sohn W, Peters MC. The pulpal anesthetic efficacy of articaine versus lidocaine in dentistry. *J Am Dent Assoc [Internet]*. 2011 [citado 2019 Jun 8]; 142(5): 493-504. Disponible en: <https://pubmed.ncbi.nlm.nih.gov/21531931/>. DOI: 10.14219/jada.archive.2011.0219.
16. Abazarpour R, Parirokh M, Nakhaee N, Abbott P. A Comparison of Different Volumes of Articaine for Inferior Alveolar Nerve Block for Molar Teeth with Symptomatic Irreversible Pulpitis. *J Endod [Internet]*. 2015 [citado 2019 Jul 14]; 41(9):1408-1411. Disponible en: <https://pubmed.ncbi.nlm.nih.gov/26149210/>. doi: 10.1016/j.joen.2015.05.015.

17. Fowler S, Drum M, Reader A, Beck M. Anesthetic Success of an Inferior Alveolar Nerve Block and Supplemental Articaine Buccal Infiltration for Molars and Premolars in Patients with Symptomatic Irreversible Pulpitis. *J Endod* [Internet]. 2016 [citado 2019 Jun 8]; 42(3): 390-392. Disponible en: <https://pubmed.ncbi.nlm.nih.gov/26831048/>. DOI: 10.1016/j.joen.2015.12.025.
18. Saatchi M, Shafiee M, Khademi A, Memarzadeh B. Anesthetic Efficacy of Gow-Gates Nerve Block, Inferior Alveolar Nerve Block, and Their Combination in Mandibular Molars with Symptomatic Irreversible Pulpitis: A Prospective, Randomized Clinical Trial. *J Endod* [Internet]. 2018 [citado 2019 Ago 7]; 44(3): 384-388. Disponible en: <https://pubmed.ncbi.nlm.nih.gov/29273494/>. DOI: 10.1016/j.joen.2017.10.008.
19. Shapiro MR, McDonald NJ, Gardner RJ, Peters MC, Botero TM. Efficacy of Articaine versus Lidocaine in Supplemental Infiltration for Mandibular First versus Second Molars with Irreversible Pulpitis: A Prospective, Randomized, Double-blind Clinical Trial. *J Endod* [Internet]. 2018 [citado 2019 Ago 7]; 44(4): 523-528. Disponible en: <https://pubmed.ncbi.nlm.nih.gov/29397214/>. DOI: 10.1016/j.joen.2017.10.003.
20. Peters M, Botero T. In Patients With Symptomatic Irreversible Pulpitis, Articaine is 3.6 Times More Efficacious Than Lidocaine in Achieving Anesthetic Success When Used for Supplementary Infiltration After Mandibular Block Anesthesia. *J Evid Based Dent Pract* [Internet]. 2017 [citado 2019 Ago 7]; 17(2): 99-101. Disponible en: <https://pubmed.ncbi.nlm.nih.gov/28501071/>. DOI: 10.1016/j.jebdp.2017.03.003.
21. Rosenberg PA, Amin KG, Zibari Y, Lin LM. Comparison of 4% Articaine with 1:100,000 Epinephrine and 2% Lidocaine with 1:100,000 Epinephrine When Used as a Supplemental Anesthetic. *J Endod* [Internet]. 2007 [citado 2019 Jun 24]; 33(4): 403-405. Disponible en: <https://pubmed.ncbi.nlm.nih.gov/17368327/>. DOI: 10.1016/j.joen.2006.11.019.